

Success Rate and Survival Rate of Open Apex Third Molar Autotransplantation in 15-20-Year-Old Patients: Case Report 39 Cases

Chamroen Leelamanotham¹

¹Dental Public Health Department, Phurua Hospital, Phurua District, Loei Province, Thailand

Correspondence to:

Chamroen Leelamanotham. Phurua Hospital, Phurua District, Loei Province Thailand 42160 Tel: 042-899094, 086-9994250 Fax: 042-899072 E-mail: dinodentist@hotmail.co.th

Abstract

The objective of this study was to determined success rate and survival rate of open apex third molar autotransplantation in 15-20-year-old patients. The sample comprised 39 patients (13 males, 26 females) and 44 third molars (16 upper molars, 28 lower molars). The mean age of the patients at the time of surgery was 18 years (range 15 years 5 months to 20 years 7 months). Observation period were carried out at 1 week, 1, 3, 6 months, 1 year and once a year thereafter. The mean age of observation period was 4 years 8 months (range 1 year 5 months to 12 years). The follow up were monitored by clinical and radiographic examination. Clinical examination assessed plaque accumulation, gingival inflammation, pocket depth, tooth mobility, percussion test and pulp vitality. Radiographs were used to examined bone and periodontal tissue healing, pulp obliteration, root resorption and continued root formation. The success rate was 93.2 % (41 of 44 teeth) and survival rate was 97.7 % (43 of 44 teeth). Autogenous tooth transplantation has been proved by several researches of high success rate and high survival rate. Therefore, autogenous tooth transplantation is one of viable treatment option for replace non-restorable tooth, especially the teenage patients.

Key words: Autogenous tooth transplantation; Success rate; Survival rate; Third molar

Received Date: Aug 5, 2014, Accepted Date: Dec 5, 2014

อัตราการประสบความสำเร็จ และอัตราการอยู่รอดของการปลูกถ่ายฟัน กรามซี่ที่ 3 ปลายรากเปิดในผู้ป่วยอายุ 15 - 20 ปี: รายงานผู้ป่วย 39 ราย

จำริญ สีสามโนธรรม¹

¹ทันตแพทย์ ฝ่ายทันตสาธารณสุข โรงพยาบาลภูเรือ อำเภอภูเรือ จังหวัดเลย

ติดต่อเกี่ยวกับบทความ:

จำริญ สีสามโนธรรม โรงพยาบาลภูเรือ อำเภอภูเรือ จังหวัดเลย ประเทศไทย 42160 โทรศัพท์: 042-899094, 086-9994250 โทรสาร: 042-899072 อีเมล: dinodontist@hotmail.co.th

บทคัดย่อ

การศึกษานี้มีวัตถุประสงค์ที่จะศึกษาอัตราการประสบความสำเร็จ และอัตราการอยู่รอดของการปลูกถ่ายฟันกรามซี่ที่ 3 ปลายรากเปิด ในผู้ป่วยอายุ 15 - 20 ปี โดยมีผู้ป่วย 39 ราย (ชาย 13 ราย และหญิง 26 ราย) ได้รับการปลูกถ่ายฟันจำนวน 44 ซี่ (ฟันบน 16 ซี่ และฟันล่าง 28 ซี่) อายุเฉลี่ยขณะได้รับการผ่าตัด 18 ปี (15 ปี 5 เดือน ถึง 20 ปี 7 เดือน) ติดตามผลการรักษาที่ระยะเวลา 1 สัปดาห์ 1 3 6 เดือน และ 1 ปี และหลังจากนั้นปีละ 1 ครั้ง ระยะเวลาติดตามผลเฉลี่ย 4 ปี 8 เดือน (1 ปี 5 เดือน ถึง 12 ปี) การติดตามผลการรักษาโดยการตรวจทางคลินิก และภาพถ่ายรังสี การตรวจทางคลินิก เพื่อการประเมินการสะสมของคราบจุลินทรีย์ การอักเสบของเหงือก การวัดร่องเหงือกการโยกของฟัน การเคาะ การตรวจความมีชีวิตของฟัน การตรวจทางภาพถ่ายรังสี เพื่อการประเมินการสร้างกลับคืนของกระดูกเบ้าฟัน และอวัยวะปริทันต์ การตีบลงของโพรงในตัวฟัน การละลายของรากฟัน และการเจริญของรากฟัน อัตราการประสบความสำเร็จเท่ากับร้อยละ 93.2 (41 จาก 44 ซี่) และอัตราการอยู่รอดเท่ากับร้อยละ 97.7 (43 จาก 44 ซี่) การปลูกถ่ายฟันเป็นการรักษาที่ได้รับการพิสูจน์จากงานวิจัยจำนวนมากถึงอัตราการประสบความสำเร็จสูง และอัตราการอยู่รอดสูง ดังนั้น การปลูกถ่ายฟันจึงเป็นทางเลือกที่ดีทางหนึ่งในการรักษาการสูญเสียฟัน โดยเฉพาะอย่างยิ่งในกลุ่มผู้ป่วยวัยรุ่น

คำสำคัญ: การปลูกถ่ายฟัน; อัตราการประสบความสำเร็จ; อัตราการอยู่รอด; ฟันกรามซี่ที่ 3

การปลูกถ่ายฟัน (Autogenous tooth transplantation) หมายถึง การผ่าตัดย้ายฟันจากบริเวณหนึ่งไปยังบริเวณหนึ่งในบุคคลคนเดียวกัน เพื่อทดแทนฟันธรรมชาติที่สูญเสียไปหรือไม่เจริญ (aplasia)^{1,2} ในปี ค.ศ. 1950 ได้เริ่มมีรายงานการปลูกถ่ายฟันในวารสารทันตกรรม โดยการใช้ฟันกรามซี่ที่ 3 มาปลูกถ่ายลงในตำแหน่งฟันกรามซี่ที่หนึ่งที่ถูกถอนไป³ อย่างไรก็ตาม อัตราการประสบความสำเร็จในระยะแรกค่อนข้างต่ำ เพราะพบว่า ฟันปลูกมีการละลายของรากฟันและการเจริญของรากฟันต่อได้น้อย หรือไม่เจริญต่อเลย ทำให้เป็นการรักษาที่ไม่แพร่หลายนัก² การศึกษาวิจัยจำนวนมากในระยะต่อมาทำให้มีความรู้ และความเข้าใจถึงปัจจัยต่าง ๆ ที่มีผลต่อการประสบความสำเร็จของการปลูกถ่ายฟัน และมีการพัฒนาวิธีการปลูกถ่ายฟันให้ดีขึ้น ทำให้มีอัตราการประสบความสำเร็จมากขึ้น และมีรายงานผลการปลูกถ่ายฟันที่รากยังไม่เต็มที่ (immature) และปลายรากเปิด (open apex) ถึงอัตราการประสบความสำเร็จสูงร้อยละ 79 - 96⁴⁻¹¹ และอัตราการอยู่รอดสูงถึงร้อยละ 88 - 100⁴⁻¹¹ อย่างไรก็ตาม การปลูกถ่ายฟันในประเทศไทยยังไม่เป็นที่แพร่หลายนัก ซึ่งอาจเป็นเพราะความรู้ และความชำนาญในการรักษาของทันตแพทย์ หรือเครื่องมือที่ตำราได้แนะนำให้ใช้นั้น มักใช้เครื่องมือของงานทันตกรรมรากเทียมซึ่งมีราคาสูง ในโรงพยาบาลชุมชนมักจะไม่สามารถมีได้ ดังนั้น ผู้ทำการศึกษาจึงได้ปรับการใช้เครื่องมือในการรักษา โดยการใช้เครื่องมือตามปกติที่ใช้ในการผ่าตัดฟันคุดในการรักษาผู้ป่วยทั้งหมด และติดตามผลการรักษา

การศึกษาครั้งนี้มีวัตถุประสงค์เพื่อศึกษาอัตราการประสบความสำเร็จ และอัตราการอยู่รอดของการปลูกถ่ายฟันกรามซี่ที่ 3 ปลายรากเปิดในผู้ป่วยอายุ 15 - 20 ปี

รายงานผู้ป่วย

ผู้ป่วย 39 ราย (ชาย 13 คน และหญิง 26 คน) ได้รับการปลูกถ่ายฟันกรามซี่ที่ 3 จำนวน 44 ซี่ตั้งแต่ปี พ.ศ. 2545 - 2555 (มีผู้ป่วย 4 คนที่ได้รับการปลูกถ่ายมากกว่า 1 ซี่) อายุเฉลี่ยขณะได้รับการผ่าตัด 18 ปี (15 ปี 5 เดือน ถึง 20 ปี 7 เดือน) ระยะเวลาติดตามผลเฉลี่ย 4 ปี 8 เดือน (1 ปี 5 เดือน ถึง 12 ปี) ฟันปลูกถ่ายเป็นฟันบน 16 ซี่ และฟันล่าง 28 ซี่ โดยฟันทุกซี่ปลายรากยังคงเปิดอยู่ และแบ่งเป็น 4 กลุ่ม (ตารางที่ 1) ตามระยะการสร้างรากฟันซึ่งจำแนกโดย Moorrees¹²

ขั้นตอนการรักษาในผู้ป่วยทั้ง 39 ราย

ผู้ป่วยทั้งหมดได้รับการรักษาจากทันตแพทย์ผู้ทำการศึกษา โดยจะได้รับการประเมินทางคลินิก และทางภาพรังสีร่วมกันก่อนการผ่าตัด การเลือกถอนฟันจะเลือกจากฟันกรามซี่ที่ 3 ที่มีทั้งหมด โดยเลือกขนาดตัวฟันที่เหมาะสมช่องว่าง และมีระยะการสร้างของรากฟันที่ดีที่สุด การรักษาเริ่มโดยการถอนฟันกรามซี่ที่ 1 หรือฟันกรามซี่ที่ 2 ที่ไม่สามารถรักษาไว้ได้แล้วออก (มีผู้ป่วย 1 ราย ที่ปลูกถ่ายฟันกรามบนซี่ที่ 3 ทดแทนฟันกรามน้อยบนซี่ 1 และซี่ที่ 2) หลังจากนั้นรออีกประมาณ 2 - 4 สัปดาห์ จึงผ่าตัดฟันกรามซี่ที่ 3 มาปลูกถ่าย โดยการผ่าตัดภายใต้ยาชาเฉพาะที่

1. การเตรียมกระดูกเข้าฟันที่จะรองรับการปลูกถ่ายถอนฟันกรามซี่ที่ 1 หรือฟันกรามซี่ที่ 2 ที่ไม่สามารถ

ตารางที่ 1 จำนวนฟันกรามซี่ที่ 3 ที่ได้รับการปลูกถ่าย แบ่งตามระยะการสร้างรากฟัน

Table 1 Number of autotransplanted third molars classified by the stage of root development

Group	Stage of root formation	Root formation	Number (%)
1	Stage 3	1/2 root formation	7 (15.9 %)
2	Stage 4	3/4 root formation	26 (59.1 %)
3	Stage 5	4/4 root formation, apical foramen is wide open.	4 (9.1 %)
4	Stage 6	4/4 root formation, apical foramen is half close.	7 (15.9 %)
Total			44 (100.0 %)

บูรณะได้ออก ขูดเบ้าฟันให้สะอาด นัดผู้ป่วยหลังจากถอนฟัน 2 - 4 สัปดาห์ เพื่อให้แผลถอนฟันดีขึ้น ระหว่างนั้นจะนัดผู้ป่วยมาเตรียมช่องปากโดยการขูดหินปูน ถอนฟันซี่อื่น ๆ ที่จำเป็น และการอุดฟันโดยเฉพาะอย่างยิ่งฟันที่ติดกับช่องว่างที่จะปลูกถ่าย ในวันผ่าตัดให้ผู้ป่วยทานยาปฏิชีวนะ เช่น Amoxicillin 1 กรัม ก่อนการผ่าตัดประมาณ 1 ชั่วโมง ภายหลังการฉีดยาชาแล้ว เปิดแผ่นเหงือกทั้งด้านแก้ม และด้านลิ้น เพื่อให้เห็นกระดูกเบ้าฟันที่ชัดเจน ใช้หัวกรรรูปลูกม ขนาดเส้นผ่านศูนย์กลาง 3 - 4 มิลลิเมตร (Meisinger carbide bur, Germany) ร่วมกับด้ามกรอชนิดตรง (straight handpiece, NSK, Japan) กรอขยายเบ้าฟันให้มีความลึก และความกว้างกว่ารากฟันประมาณ 1 - 2 มิลลิเมตร โดยรอบรวมกับการใช้ 0.9 % น้ำเกลือล้างเบ้าฟันให้สะอาด สำหรับการเตรียมเบ้าฟันในฟันบนที่มีการขยายตัว และห้อยย้อยของโพรงอากาศแมกซิลลา นั้น มักมีการทะลุของหลุมเบ้าฟัน และเผยให้เห็นเยื่อโพรงอากาศ การกรอขยายเบ้าฟันจะพยายามไม่ให้เกิดการฉีกขาดของเยื่อโพรงอากาศ โดยการใช้ซ็อนชูด (curette) เลาะเยื่อโพรงอากาศออกจากผนังกระดูก สำหรับตำแหน่งการเข้าทำงานของทันตแพทย์นั้น เพื่อให้การทำงานที่สะดวก และมีประสิทธิภาพจะนั่งในตำแหน่ง 9 นาฬิกาในการเตรียมเบ้าฟันบน และ 10 - 12 นาฬิกาในการเตรียมเบ้าฟันล่าง

2. การเคลื่อนย้ายหน่อฟัน

หลังจากการเปิดแผ่นเหงือกแล้วกรอกระดูกเบ้าฟันออกให้เห็นหน่อฟันที่ชัดเจน เพื่อความสะดวกในการถอนหน่อฟันออกมา ซึ่งควรทำด้วยความนิ่มนวล และระวังไม่ให้เครื่องมือทำอันตรายเอ็นยึดปริทันต์ และเยื่อปริภูมิรากเอิร์ทวิก (Hertwig's epithelial root sheath) นำหน่อฟันมาวางในเบ้าฟันที่เตรียมไว้ หากมีความจำเป็นต้องกรอเบ้าฟันเพิ่ม จะนำหน่อฟันไปแช่ในน้ำเกลือความเข้มข้นร้อยละ 0.9 (โดยมวลต่อปริมาตร) ตำแหน่งที่เหมาะสมในการวางหน่อฟัน คือ ต่ำกว่าระนาบสบฟัน 1 - 2 มิลลิเมตร และไม่มี การสบกระแทกทั้งการสบฟันในศูนย์ และเคลื่อนขากรรไกรไปด้านซ้าย และด้านขวา เย็บตรึงหน่อฟันให้อยู่หนึ่งโดยใช้ไหมขนาด 3/0 เย็บคาดบนด้านบดเคี้ยวของหน่อฟัน โดยหน่อฟันจะยังคงโยกได้บ้างเล็กน้อยจ่ายยาปฏิชีวนะ เช่น Amoxicillin 500 มิลลิกรัม ทุก 6 ชั่วโมง และ Paracetamol 1 กรัม ทุก 6 ชั่วโมง เป็นเวลานาน 5 วัน

3. ข้อปฏิบัติตัวหลังการผ่าตัด

อธิบายการแปรงฟัน และการใช้ไหมขัดฟันอย่างถูกวิธี เพื่อให้ผู้ป่วยสามารถดูแลความสะอาดช่องปากได้อย่างมีประสิทธิภาพ นัดตัดไหม 7 วันหลังการผ่าตัด สำหรับการ

รับประทานอาหารนั้น จะแนะนำให้งดทานอาหารด้านที่ปลูกถ่ายฟันนาน 1 เดือน ให้เริ่มทานอาหารอ่อนได้ในเดือนที่ 2 และ 3 และเริ่มทานอาหารตามปกติตั้งแต่ เดือนที่ 4 เป็นต้นไป หลังจากนั้นจะนัดติดตามผลอีก 1 3 6 เดือน 1 ปี และหลังจากนั้นปีละ 1 ครั้ง

การติดตามผลการรักษา

ผู้ป่วยทั้งหมดจะได้รับติดตามผลการรักษา โดยจะตรวจทางคลินิก และทางภาพถ่ายรังสีร่วมกัน เพื่อประเมินการหายจากบาดแผลของเนื้อเยื่อใน และอวัยวะปริทันต์ (pulp and periodontal healing) โดยการตรวจทางคลินิกนั้น จะตรวจการสะสมคราบจุลินทรีย์ ความลึกร่องลึกปริทันต์ โดยใช้เครื่องมือตรวจปริทันต์ (No. 548/4, Medesy, Italy) โดยตรวจทั้ง 6 ตำแหน่ง ดังนี้ ด้านแก้มใกล้กลาง (mesio-buccal) ด้านแก้ม (buccal) ด้านแก้มไกลกลาง (disto-buccal) ด้านลิ้นใกล้กลาง (mesio-lingual) ด้านลิ้น (lingual) ด้านลิ้นไกลกลาง (disto-lingual) โดยหากมีความลึกเกิน 3 มิลลิเมตร จะถือว่ามีความผิดปกติ การโยกของฟัน (mobility test) โดยแบ่งเป็น 4 ระดับ (คะแนน 0 ถึง 3) โดยที่คะแนน 0 หมายถึง โยกปกติ (normal mobility) คะแนน 1 หมายถึง โยกมากกว่าปกติแต่ < 1 มิลลิเมตร ในแนวนอน คะแนน 2 หมายถึง โยกมากกว่า 1 มิลลิเมตร ในแนวนอน และคะแนน 3 หมายถึง โยกมากกว่า 1 มิลลิเมตร ในแนวนอน และแนวตั้ง การเคาะฟัน (percussion test) โดยหากพบเสียงคล้ายเคาะโลหะ (metallic sound) จะหมายถึง ภาวะการยึดติด (ankylosis) ตรวจการมีชีวิตของฟันด้วยเครื่องทดสอบเนื้อเยื่อในด้วยไฟฟ้า (electric pulp tester รุ่น Digitest pulp tester model No. D626D, Parkell, USA) สำหรับการตรวจทางภาพถ่ายรังสี จะตรวจการสร้างกระดูกเบ้าฟัน โดยการตรวจผิวกระดูกเบ้าฟัน (lamina dura) สันกระดูกเบ้าฟัน (alveolar crest) และช่องเอ็นยึดปริทันต์ (periodontal space) นอกจากนี้ จะตรวจการละลายของรากฟัน (root resorption) การตีตันของโพรงในตัวฟัน (pulp obliteration) การเจริญของรากฟัน (continue root formation) และอัตราส่วนตัวฟันต่อรากฟัน (crown root ratio) สำหรับฟันบน หากการเตรียมเบ้าฟันแล้วเผยให้เห็นเยื่อโพรงอากาศ หรือเกิดการฉีกขาดของเยื่อโพรงอากาศ จะติดตามอาการอักเสบ และการติดเชื้อของโพรงอากาศแมกซิลลารวมทั้งการสร้างกลับคืนของผนังโพรงอากาศแมกซิลลา เกณฑ์การประสบความสำเร็จของการปลูกถ่ายได้ดัดแปลงจาก Czochrowska,⁵ Tsukibushi,¹³ Chamberlin¹⁴ และ Andreasen¹⁵ สามารถสรุปได้ในตารางที่ 2

ตารางที่ 2 เกณฑ์การประสบความสำเร็จของการหายจากบาดแผล ของเนื้อเยื่อใน และอวัยวะปริทันต์ของฟันที่ได้รับการปลูกถ่าย

Table 2 Criteria for success of pulp and periodontal healing in tooth autotransplantation

Clinical Examination	Radiographic examination
1. Pulp healing	
Response to electric pulp test	Pulp obliteration and/or Continue root formation No periapical radiolucent area
2. Periodontal healing	
Gingival healing	Normal Periodontal space
Pocket depth \leq 3 mm	Normal Lamina dura and Alveolar crest
Normal mobility	No Inflammatory root resorption
Negative to percussion test	No Replacement root resorption
No metallic sound	Crown root ratio $<$ 1

การประเมินผล

อัตราการประสบความสำเร็จ (success rate) คือ ร้อยละจำนวนฟันปลูกที่เข้าเกณฑ์ว่า ประสบความสำเร็จทั้งการหายจากบาดแผลของเนื้อเยื่อใน และอวัยวะปริทันต์ อัตราการ

อยู่รอด (survival rate) คือ ร้อยละจำนวนฟันที่ได้รับการปลูกถ่ายที่ยังคงอยู่ในช่องปากในวันที่ตรวจฟัน และสามารถใช้บดเคี้ยวอาหารได้

ตารางที่ 3 อัตราการประสบความสำเร็จและอัตราการอยู่รอดของการปลูกถ่ายฟันกรามซี่ที่ 3 แบ่งตามระยะการสร้างรากฟัน
Table 3 Success rate and survival rate of third molar autotransplantation by the stage of root development

Group	Stage of root formation	Total number	No. of success (%)	No. of survival (%)
1	Stage 3	7	6 (85.7 %)	7 (100.0 %)
2	Stage 4	26	26 (100.0 %)	26 (100.0 %)
3	Stage 5	4	4 (100.0 %)	4 (100.0 %)
4	Stage 6	7	5 (71.4 %)	6 (85.7 %)
	Total	44	41 (93.2 %)	43 (97.7 %)

ผล

อัตราการประสบความสำเร็จเท่ากับร้อยละ 93.2 (41 จาก 44 ซี่) แบ่งตามระยะการสร้างรากฟันได้ร้อยละ 85.7 100 100 และ 71.4 สำหรับระยะที่ 3 4 5 และ 6 ตามลำดับ แสดงตามตารางที่ 3 รูปที่ 1 และตัวอย่างผู้ป่วยทั้ง 7 ราย (รูปที่ 3 - 9) โดยมีฟัน 3 ซี่ จากผู้ป่วย 3 รายที่ไม่ประสบความสำเร็จได้แก่ ผู้ป่วยรายที่ 13 (รูปที่ 10) เนื่องจากฟันปลูกมีการเจริญของรากฟันน้อยกว่าที่ควรจะเป็น และโยกในระดับที่ 1 ผู้ป่วยรายที่ 17 (รูปที่ 11) ฟันปลูกเกิดการละลายของรากฟันแบบแทนที่ด้วยกระดูก และเกิดการยึดติด แต่ทั้ง 2 ราย ยังคงใช้บดเคี้ยวได้ และผู้ป่วยรายที่ 28 (รูปที่ 12) เกิดการตายของเนื้อเยื่อใน และการ

ติดเชื้อหลังการผ่าตัดการสร้างกลับคืนของกระดูกเบ้าฟันไม่สมบูรณ์ฟันปลูกโยกมากขึ้น และต้องถอนฟันในที่สุด

บทวิจารณ์

การศึกษาในครั้งนี้พบว่า ผลการรักษาเป็นที่น่าพอใจ อัตราการประสบความสำเร็จสูงถึงร้อยละ 93.2 และอัตราการอยู่รอดสูงถึงร้อยละ 97.7 โดยมีปัจจัยต่าง ๆ ที่ส่งผลให้เกิดการประสบความสำเร็จดังนี้

การเตรียมช่องปากผู้ป่วยให้พร้อมก่อนการผ่าตัดโดยการขูดหินปูนอุดฟัน และถอนฟัน เพื่อลดเชื้อแบคทีเรียให้น้อยที่สุด และเป็นการส่งเสริมการหายของบาดแผลผ่าตัด รวมทั้ง

การสอนให้ผู้ป่วยเข้าใจถึงความสำคัญของการทำความสะอาดช่องปากอย่างเคร่งครัดเป็นสิ่งที่มีความจำเป็น การให้ยาปฏิชีวนะป้องกันการติดเชื้อทั้งก่อน และหลังผ่าตัด เป็นสิ่งที่ควรทำ¹⁶ เพื่อลดปริมาณแบคทีเรียให้มากที่สุด เช่น Amoxicillin 1 กรัม ก่อนผ่าตัด 1 ชั่วโมง และ 500 มิลลิกรัม ทุก 8 ชั่วโมง นาน 5 วันหลังการผ่าตัด

การเตรียมเบ้าฟันที่ดีโดยให้มีขนาดใหญ่กว่ารากของหนองฟันประมาณ 1 - 2 มิลลิเมตร โดยรอบเป็นสิ่งที่สำคัญมาก แต่การวัดขนาดของเบ้าฟันที่เตรียมได้นั้นเป็นสิ่งทำได้ยาก ผู้ทำการศึกษาค้นคว้าได้ดัดแปลงโดยใช้ root canal plugger ขนาดใหญ่ เช่น RCP 9/11 ร่วมกับยาง rubber stop เพื่อกำหนดตำแหน่งในการวัดโดยการวัดความยาวของหนองฟันในภาพถ่ายรังสีแล้วนำมาวัดความลึก และความกว้างของเบ้าฟันที่เตรียมเสร็จแล้ว ซึ่งวิธีนี้เป็นการประเมินขนาดเพียงคร่าว ๆ เท่านั้น อย่างไรก็ตาม ก็เป็นวิธีที่ช่วยทำให้ขั้นตอนในการผ่าตัดสะดวกมากยิ่งขึ้น

การศึกษาค้นคว้าครั้งนี้ใช้เครื่องมือปกติเหมือนกับการผ่าฟันคุด โดยเฉพาะอย่างยิ่งด้ามกรอชนิดตรง (straight handpiece) ดังนั้น การเลือกตำแหน่งการเข้าผ่าตัดเป็นสิ่งที่สำคัญมากโดยใช้ตำแหน่ง 9 นาฬิกาในการเตรียมเบ้าฟันบน และตำแหน่ง 10 - 12 นาฬิกา ในการเตรียมเบ้าฟันล่าง จะเป็นวิธีที่ผ่าตัดได้สะดวกและง่ายที่สุด อย่างไรก็ตาม ในผู้ป่วยที่อ้าปากได้ค่อนข้างน้อย การเตรียมเบ้าฟันในตำแหน่งฟันกรามซี่ที่ 2 ทั้งบน และล่างจะทำให้ค่อนข้างยาก ซึ่งอาจส่งผลกระทบต่อประสิทธิภาพความสำเร็จได้

การเลือกหนองฟันที่มีระยะการสร้างรากฟันที่เหมาะสมมีความสำคัญมากต่อความสำเร็จของการรักษา ซึ่งหนองฟันที่ดีที่สุด¹⁷⁻¹⁹ ควรมีการสร้างรากฟันในระยะที่ 4 (รูปที่ 3A 5A 6A และ 7A) และระยะที่ 5 เพราะเป็นระยะที่รากฟันมีความยาวเพียงพอที่ทำให้ฟันมีความแข็งแรง และการที่ปลายรากฟันจะยังเปิดอยู่ โอกาสที่เส้นเลือด และเส้นประสาทจะเจริญเข้าสู่โพรงในตัวฟันมีได้มาก

การศึกษาในครั้งนี้พบว่า อัตราการประสบความสำเร็จเท่ากับร้อยละ 93.2 (41 จาก 44 ซี่) โดยแบ่งตามระยะการสร้างรากฟันจะพบว่า ประสิทธิภาพสำเร็จร้อยละ 85.7 100 100 และ 71.4 สำหรับฟันในระยะที่ 3 4 5 และ 6 ตามลำดับ (มีฟัน 3 ซี่ที่ไม่ประสบความสำเร็จ) ซึ่งสอดคล้องกับ Andreasen ค.ศ.1990¹⁷⁻¹⁸ ที่พบว่า หนองฟันที่สร้างรากฟันในระยะที่ 3 4 และ 5 มีอัตราการประสบความสำเร็จสูงถึงร้อยละ 96 93 และ 93 ตามลำดับ แต่กลับลดลงเหลือร้อยละ 40 ในระยะที่ 6 เพราะหนองฟันที่รากฟันยาวมากขึ้น การผ่าตัดออก

มาปลูกถ่ายจะมีโอกาสสูงที่จะทำอันตรายต่อเนื้อเยื่อปริทันต์ที่ผิวรากฟัน และเกิดการละลายของรากฟันมากขึ้น นอกจากนี้ ขนาดของรูเปิดปลายรากฟัน (apical foramen) จะยังมีขนาดเล็กลง โดยพบว่า รูเปิดปลายรากฟันที่มีขนาดตั้งแต่ 1 มิลลิเมตรขึ้นไป จะมีโอกาสการหายจากบาดแผลของเนื้อเยื่อในมากกว่าร้อยละ 83 แต่ถ้ามีขนาดเล็กกว่า 1 มิลลิเมตร จะมีโอกาสการประสบความสำเร็จเหลือเพียงร้อยละ 13¹⁷ สำหรับหนองฟันในระยะที่ 6 (รูปที่ 8D และ 9B) ในการศึกษาครั้งนี้มีอัตราการประสบความสำเร็จร้อยละ 71.4 (5 ซี่ จาก 7 ซี่) แสดงให้เห็นว่า หากทำการผ่าตัดด้วยความระมัดระวังไม่ทำอันตรายต่อเนื้อเยื่อปริทันต์ที่ผิวรากฟัน และเยื่อบุผิวหุ้มรากเอ็นตึงที่ปลายรากฟัน ฟันปลูกในระยะที่ 6 ก็จะสามารถประสบความสำเร็จได้ดี

เมื่อเปรียบเทียบอัตราการประสบความสำเร็จ และอัตราการอยู่รอดของการศึกษาในครั้งนี้กับ Bauss O ค.ศ. 2004⁷ และ Schütz S ค.ศ. 2013¹⁰ ซึ่งปลูกถ่ายฟันกรามปลายรากเปิดเหมือนกัน พบว่า อัตราการประสบความสำเร็จเท่ากับร้อยละ 93.2 85.9 และ 95.5 และอัตราการอยู่รอดเท่ากับร้อยละ 97.7 100 และ 96.5 ซึ่งจะเห็นว่า ผลการศึกษาอยู่ในระดับใกล้เคียง นอกจากนี้ยังพบว่า ค่าเฉลี่ยอายุของกลุ่มผู้ป่วยยังใกล้เคียงกันอีกด้วยคือ 18 ปี 17.7 ปี และ 17.2 ปี

ระยะเวลาที่ฟันอยู่นอกเบ้าฟัน (extra alveolar time) มีผลต่อความมีชีวิตของเนื้อเยื่อปริทันต์เป็นอย่างมาก Andreasen ค.ศ. 1981²⁰ พบว่า การเก็บฟันไว้ในน้ำเกลือที่เวลา 18 นาที และ 30 นาที จะมีอัตราการมีชีวิตร้อยละ 80 และ 70 ตามลำดับ ในขณะที่การเก็บฟันไว้ในสภาวะแห้งที่เวลา 18 นาที และ 30 นาที จะมีอัตราการมีชีวิตเหลือเพียงร้อยละ 70 และ 28 ตามลำดับ ดังนั้น ควรเตรียมเบ้าฟันให้ดีที่สุดเพื่อให้สามารถลองหนองฟันได้ภายในครั้งเดียว ซึ่งในความเป็นจริงนั้นไม่สามารถทำได้ทุกครั้ง ดังนั้น การเก็บหนองฟันในน้ำเกลือก็เป็นสิ่งที่ทำได้ ซึ่งได้ใช้ในการในผู้ป่วยทั้ง 39 ราย สำหรับระยะเวลาที่ฟันอยู่นอกเบ้าฟันในการศึกษานี้มีตั้งแต่ 1 ถึง 15 นาที ซึ่งผลการรักษาก็เป็นที่น่าพอใจ และมีอัตราการประสบความสำเร็จสูง

เนื้อเยื่อปริทันต์ที่ผิวรากฟันของหนองฟันมีความสำคัญมากต่อการสร้างกลับคืนของกระดูกเบ้าฟัน²¹ โดยทางคลินิกจะตรวจพบว่า ฟันโยกเป็นปกติ ทางภาพรังสีจะตรวจพบว่า มีการสร้างกลับคืนของผิวกระดูกเบ้าฟัน และช่องเอ็นยึดปริทันต์จากการศึกษาของ อรสา ไวกุล ค.ศ. 2011²² พบว่า ในการปลูกถ่ายฟันกรามนั้น จะตรวจพบผิวกระดูกเบ้าฟันได้ในเดือนที่ 3 และจะมีความชัดเจนมากขึ้นจนเกือบสมบูรณ์ในเดือนที่ 6 ดังนั้น การทะนุถนอมเนื้อเยื่อปริทันต์ในขณะที่มีการผ่าตัด

เคลื่อนย้ายหน่อฟันเป็นสิ่งที่ต้องคำนึงอยู่เสมอ นอกจากนี้เอ็นยึดปริทันต์ยังเป็นส่วนที่ช่วยป้องกันการเกิดการละลายของรากฟันซึ่งการผ่าตัดนำเอาหน่อฟันมาปลูกนั้น จะเกิดอันตรายของผิวรากฟันขึ้นได้ และมีการซ่อมแซมของผิวรากฟันบริเวณนั้นเรียกว่า การยึดใหม่ (new attachment) ซึ่งหมายถึง การสร้างเนื้อเยื่อเอ็นยึดปริทันต์ใหม่ทดแทนบริเวณที่มีการสูญเสียไปจากการมีพยาธิสภาพ หรือการทำอันตรายต่อผิวรากฟัน

Andreassen ค.ศ. 1981²³ พบว่า ขนาดของเอ็นยึดปริทันต์ที่ขาดหายไป ถ้ามีขนาดไม่เกิน 2 มิลลิเมตร จะมีการซ่อมแซมโดยเอ็นยึดปริทันต์ในบริเวณใกล้เคียงที่ยังคงมีสภาพดีอยู่ สามารถเข้ามาช่วยซ่อมแซมได้ทั้งหมด และเกิดการยึดใหม่ แต่หากมีขนาดเกินกว่า 2 มิลลิเมตร จะไม่สามารถซ่อมแซมได้ทั้งหมด และเกิดการละลายของรากฟันแบบแทนที่ด้วยกระดูก (replacement root resorption) ในบางตำแหน่งสำหรับฟันปลูกทั้ง 42 ซี่ อาจเกิดการละลายจากผิวรากฟัน (surface root resorption) โดยการตรวจพบทางภาพรังสีจะพบได้ยากเพราะมีขนาดเล็ก และมักมีการซ่อมแซมเรียบร้อยแล้ว

สำหรับฟันทั้ง 3 ซี่ที่ไม่ประสบความสำเร็จนั้น ในผู้ป่วยรายที่ 13 (รูปที่ 10) หน่อฟันอยู่ในระยะที่ 3 รากฟันยาวประมาณครึ่งของความยาวราก ผู้ป่วยรายนี้อ้าปากได้ค่อนข้างน้อย ทำให้การเตรียมเบ้าฟันด้วยด้ามกรอชนิดตรงทำได้ค่อนข้างยาก ส่งผลให้มีการลองหน่อฟันบ่อยครั้ง เกิดภัยอันตรายต่อเยื่อบุผิวหุ้มรากเอิร์ตวิกที่ปลายรากฟัน ระยะเวลาที่ฟันอยู่นอกเบ้าฟันนานประมาณ 15 นาที และตำแหน่งที่วางหน่อฟันในเบ้าฟันตื้นเกินไป ส่งผลต่อการเจริญของรากฟัน ภายหลังการติดตามผล 5 ปี 4 เดือน พบว่า รากฟันสั้นกว่าปกติ และโยกในระดับ 1 ฟันยังคงใช้งานในการบดเคี้ยวได้ แต่มีอาการเจ็บเล็กน้อยถ้าเคี้ยวอาหารที่ค่อนข้างแข็ง

ผู้ป่วยรายที่ 17 (รูปที่ 11) หน่อฟันอยู่ในการสร้างรากฟันระยะที่ 6 ซึ่งมีความยาวรากเต็มที่แล้วทำให้การผ่าตัดเคลื่อนย้ายหน่อฟันออกมาทำได้ค่อนข้างยาก มีความขอกช้าของผิวรากฟัน และเกิดภัยอันตรายต่อเอ็นยึดปริทันต์เป็นบริเวณกว้าง ภายหลังการผ่าตัด 4 ปี 7 เดือน พบการละลายแบบแทนที่ และเกิดการยึดติดโดยตรวจพบเสียงคล้ายเคาะโลหะ ฟันไม่มีการโยก และต่ำกว่าระนาบการสบฟัน การตรวจทางภาพรังสีพบว่า มีการละลายทางด้านแก้ม หรือทางด้านลิ้น เพราะเกิดเงาภาพซ้อนบริเวณโพรงในตัวฟัน ทำให้ดูคล้ายกับการละลายของรากฟันจากภายใน¹ อย่างไรก็ตาม ฟันยังคงใช้งานในการบดเคี้ยวได้

ผู้ป่วยรายที่ 28 (รูปที่ 12) หน่อฟันอยู่ในการสร้าง

รากฟันระยะที่ 6 มีรากฟันที่ยาวเต็มที่แล้วรูปเปิดปลายรากฟันใกล้จะปิดลง โอกาสที่จะเกิดการตายของเนื้อเยื่อในเป็นไปได้สูงภายหลังการผ่าตัด 4 เดือน พบว่า เกิดการตาย และติดเชื้อของเนื้อเยื่อใน ฟันโยกมากขึ้น เหงือกบวมอักเสบบริเวณปลายรากฟัน การตรวจทางภาพรังสีพบเงาดำรอบรากฟัน, การสร้างกลับคืนของกระดูกเบ้าฟันไม่สมบูรณ์ และทำให้ต้องถอนฟันออกในที่สุด

Bauss O ค.ศ. 2002^{24,25} พบว่า การเย็บตรึงหน่อฟันแบบ non rigid splint (การใช้ไหมเย็บคาดบนด้านบดเคี้ยว 7 วัน) ดีกว่า rigid splint (คอมโพสิต และลวด 4 สัปดาห์) เพราะทำให้เกิดการตายของเนื้อเยื่อใน และการยึดติดน้อยกว่าเมื่อเทียบกับ rigid splint อย่างมีนัยสำคัญทางสถิติ เพราะ non-rigid splint นั้น ฟันยังสามารถเคลื่อนไหวได้ตามสรีระ (physiologic movement) ซึ่งเป็นการกระตุ้นการเจริญของเส้นเลือด และเซลล์ชนิดต่าง ๆ ได้ดีกว่า ดังนั้น การผ่าตัดปลูกฟันควรจะเย็บตรึงหน่อฟันด้วย non-rigid splint ทุกครั้ง อย่างไรก็ตาม ถ้าจำเป็นต้องทำ rigid splint ก็ควรใช้ลวดที่มีความยืดหยุ่นเพื่อให้ฟันเคลื่อนที่ได้บ้าง

สำหรับผู้ป่วยรายที่ 7 18 20 27 และ 30 การเตรียมหลุมเบ้าฟันแล้วมีการทะลุของกระดูก และเผยให้เห็นเยื่อบุโพรงอากาศแม้ซิลลานั้น ภายหลังติดตามผลพบว่า ผู้ป่วยทั้ง 5 ราย ไม่มีอาการติดเชื้อของโพรงอากาศ และอาการแทรกซ้อนใด ๆ รวมทั้งมีการสร้างกลับคืนของกระดูกเบ้าฟันจนพบเส้นที่บ่งชี้ของโพรงอากาศ ผิวกระดูกเบ้าฟัน และช่องเอ็นยึดปริทันต์จนสมบูรณ์ เพราะรากฟันที่ยื่นเข้าไปในผนังเยื่อบุโพรงอากาศเป็นเนื้อเยื่อของผู้ป่วยเอง (รูปที่ 5) รากฟันเป็นโครงสร้างให้ลิ่มเลือดเกาะติดได้อย่างดี และแข็งแรงพอที่จะเกิดการงอกใหม่ของเนื้อเยื่อเข้ามาแทนที่ลิ่มเลือดได้อย่างรวดเร็ว และปลายรากฟันที่ต่อเนื่องกับโพรงอากาศจะเป็นโครงที่ค้ำจุนลิ่มเลือดในส่วนที่ต่อเนื่องกับเยื่อบุโพรงอากาศให้เซลล์เยื่อบุโพรงอากาศที่เกิดใหม่งอกขยายเข้ามาปิดรูทะลุได้ง่ายอีกด้วย¹

การตีบตันลงของโพรงในตัวฟัน (รูปที่ 3D 5B 6C 7D 8E 9C และ 10B) โดยในภาพรังสีจะพบการมนลงของยอดแหลมโพรงฟัน (pulpal horn) และมีความทึบมากขึ้นทั้งในส่วนของโพรงในตัวฟัน และคลองรากฟัน ซึ่งจะสอดคล้องกับการตอบสนองต่อการทดสอบการมีชีวิตด้วยกระแสไฟฟ้า ในปัจจุบันเป็นที่ยอมรับว่า การตีบตันเป็นสิ่งที่บ่งบอกว่า โพรงในตัวฟันมีเส้นเลือดมาเลี้ยงใหม่^{26,27} (revascularization) โดยการตีบตันลงจะพบได้ตั้งแต่เดือนที่ 4 - 6 หลังผ่าตัด²⁸ จากการศึกษาก่อนของ อรสา ไวกุล ค.ศ. 2002²⁹ พบว่า ฟันปลูกจะเริ่ม

ตอบสนองต่อการทดสอบการมีชีวิตด้วยไฟฟ้าร้อยละ 82 91 และ 96 เมื่อระยะเวลา 6 9 และ 12 เดือนหลังการผ่าตัดตามลำดับ

การเจริญของรากฟันกรามมักพบได้ตั้งแต่เดือนที่ 4 หลังผ่าตัด และมีการเจริญต่อไปได้ประมาณ 1 - 2.5 มิลลิเมตร และมีการเจริญต่อไปได้นานถึง 3 ปี²⁸ จากผลการศึกษาในการปลูกถ่ายฟันกรามน้อยจำนวน 370 ซี่ ของ Andreasen ค.ศ. 1990¹⁹ พบว่า ฟันปลูกร้อยละ 14 หยุดการเจริญรากฟัน ร้อยละ 65 มีการเจริญของรากฟันต่อไปได้บางส่วน และร้อยละ 21 มีการเจริญรากฟันต่อจนยาวสมบูรณ์ จากการศึกษาครั้งนี้ ฟันในกลุ่มที่สร้างรากฟันระยะที่ 3 และ 4 รวมทั้งหมด 33 ซี่ มีการเจริญของรากฟันยาวมากขึ้นตั้งแต่ 1 ถึง 5 มิลลิเมตร (รูปที่ 3D 5B 6C 7D 8E และ 10B) และ ฟันในกลุ่มที่สร้างรากฟันระยะที่ 5 และ 6 ที่ประสบความสำเร็จรวมทั้งหมด 9 ซี่ ฟันในกลุ่มนี้จะไม่มีการเจริญของรากฟันมากขึ้น มีเพียงการตีบตันลงของโพรงในตัวฟันเท่านั้น (รูปที่ 9C) ผลการศึกษาในครั้งนี้ แม้ว่ารากฟันของฟันปลูกหลายซี่มีความยาวน้อยกว่าปกติ แต่ฟันทั้ง 41 ซี่ก็ประสบความสำเร็จเป็นอย่างดี มีการซ่อมแซมอวัยวะปริทันต์ที่สมบูรณ์มีอัตราส่วนตัวฟันต่อรากฟันน้อยกว่า 1 และสามารถใช้งานบดเคี้ยวตามปกติ

การให้คำแนะนำภายหลังการผ่าตัดอย่างถูกต้อง การสอนการแปรงฟัน การใช้ไหมขัดฟัน และการนัดติดตามผลการรักษาเป็นระยะ มีความสำคัญมากที่จะช่วยให้ผู้ป่วยดูแลสุขภาพช่องปากได้ดี และสามารถดูแลฟันปลูกอย่างถูกต้อง สำหรับการนัดติดตามผลการรักษาเป็นระยะนั้น จะช่วยให้ทันตแพทย์สามารถแก้ไขความผิดปกติที่เกิดขึ้นได้อย่างทันเวลา

การผ่าตัดปลูกถ่ายฟันสามารถทำได้ทั้งการปลูกถ่ายด้านเดียวกันของขากรรไกร (รูปที่ 4 - 6 และ 8 - 11) การปลูกถ่ายจากด้านหนึ่งไปยังอีกด้านหนึ่งของขากรรไกร (รูปที่ 3 และ 7) หรือการปลูกถ่ายฟันข้ามขากรรไกร (รูปที่ 4 ฟันซี่ 28 ปลูกถ่ายในตำแหน่งฟันซี่ 37) ซึ่งจะเห็นได้ว่า การผ่าตัดปลูกถ่ายฟันเป็นทางเลือกที่ดีทางหนึ่งในการฟื้นฟูระบบบดเคี้ยว และการสบฟันของผู้ป่วยให้ดีขึ้นเหมือนธรรมชาติ นอกจากนี้ ฟันปลูกยังมีศักยภาพที่จะเป็นหลักยึด (anchorage) ในการจัดฟันอีกด้วย เช่น ผู้ป่วยรายที่ 8 (รูป 4C) การปลูกถ่ายฟันยังมีข้อดีมากกว่าการรักษาด้วยการใส่รากเทียมในหลายประเด็น^{13,30} เช่น ฟันปลูกนั้นสามารถขึ้นสู่ระนาบการสบฟัน

และกระตุ้นการสร้างกระดูกเข้าฟัน และปุ่มเหงือกสามเหลี่ยมได้ ฟันปลูกมีความเป็นธรรมชาติมากกว่า ทั้งความสวยงาม และการรับแรงบดเคี้ยว รวมทั้งค่าใช้จ่าย และระยะเวลาในการรักษาน้อยกว่า ซึ่งจะเห็นว่า การปลูกถ่ายฟันเหมาะสมกับประชาชนทั่วไป โดยเฉพาะอย่างยิ่งผู้ป่วยวัยรุ่นผู้ป่วยที่มีฐานะค่อนข้างยากจน และอยู่ในชนบทห่างไกล มีปัญหาเรื่องการเดินทาง

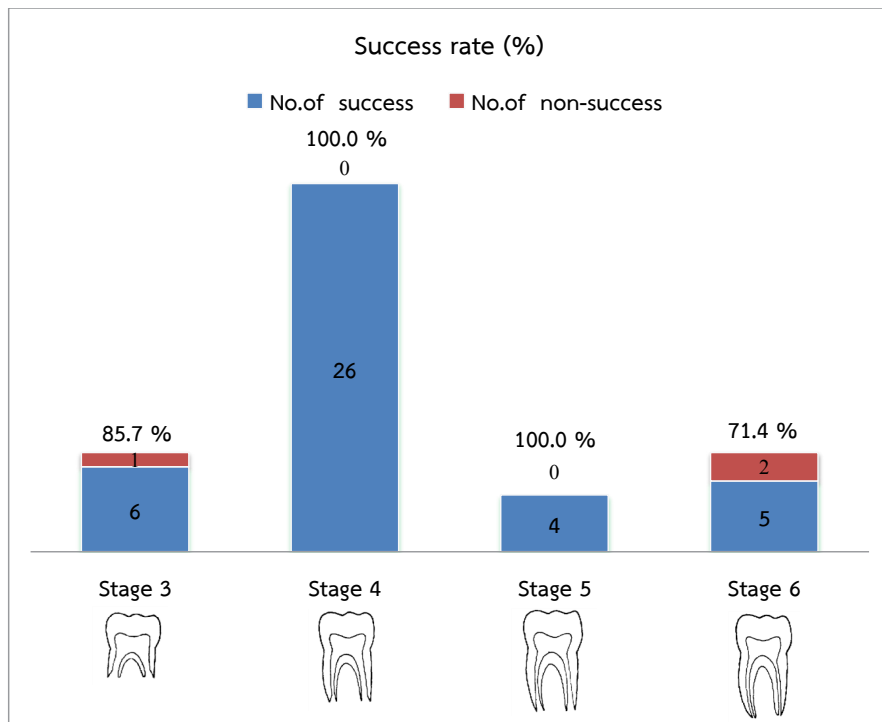
ข้อเสนอแนะในการศึกษาในครั้งต่อไป ควรมีรายงานผลการศึกษาในประเด็นต่าง ๆ เช่น การสบฟันของฟันปลูกกับฟันคู่สบ ตำแหน่งการเรียงของตัวฟันปลูกในขากรรไกร และการสัมผัสกับฟันข้างเคียง ซึ่งส่งผลต่อการใช้ฟันปลูกในการบดเคี้ยว และนอกจากนี้ควรศึกษาความพึงพอใจของผู้ป่วยต่อผลการรักษาในเชิงลึก

บทสรุป

การปลูกถ่ายฟันเป็นการรักษาที่มักจะถูกมองข้ามจากทันตแพทย์ส่วนใหญ่ แต่ได้รับการพิสูจน์จากงานวิจัยจำนวนมากถึงอัตราการประสบความสำเร็จสูง และอัตราการอยู่รอดสูง ดังนั้น การปลูกถ่ายฟันจึงเป็นทางเลือกที่ดีทางหนึ่งในการรักษาการสูญเสียฟัน โดยเฉพาะอย่างยิ่งในกลุ่มผู้ป่วยวัยรุ่น และเมื่อเปรียบเทียบการปลูกถ่ายฟันกับการรักษาคอลงรากฟันแล้วตามด้วยการทำครอบฟัน การใส่ฟันปลอมถอดได้ หรือติดแน่น การใส่รากเทียม หรือการจัดฟัน พบว่า การปลูกถ่ายฟันเป็นการรักษาที่มีค่าใช้จ่าย และเวลาการรักษาต่ำกว่า นอกจากนี้ ยังมีขั้นตอนการรักษาที่ไม่ยุ่งยาก และไม่จำเป็นต้องใช้เครื่องมือพิเศษ เป็นการรักษาที่สามารถทำได้ในโรงพยาบาลชุมชน และทันตแพทย์ทั่วไปที่มีการประเมินผู้ป่วยอย่างละเอียด และการฝึกฝนขั้นตอนในการผ่าตัดจนชำนาญ ก็สามารถให้การรักษาและประสบความสำเร็จได้เป็นอย่างดี

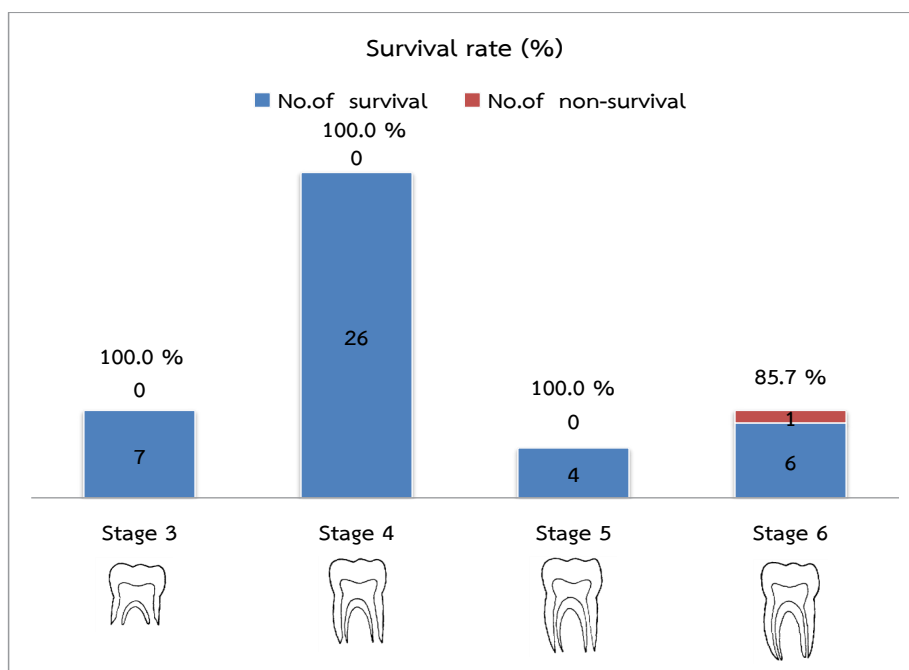
กิตติกรรมประกาศ

ขอขอบพระคุณ ศาสตราจารย์ทันตแพทย์หญิง อรสา ไวกุล ภาควิชาศัลยศาสตร์ช่องปาก และแม็กซิลโลเฟเชียล คณะทันตแพทยศาสตร์ มหาวิทยาลัยมหิดล ที่เป็นผู้ให้คำแนะนำของผู้ทำการศึกษา ซึ่งได้ให้คำแนะนำอย่างดียิ่งในการรักษาผู้ป่วย และเป็นผู้เขียนตำราการปลูกถ่ายฟัน ซึ่งเป็นแรงบันดาลใจให้ผู้ทำการศึกษาได้ศึกษาหาความรู้ใหม่ ๆ จากงานวิจัยจำนวนมากด้านการปลูกถ่ายจนทำให้มีความรู้ และความเข้าใจที่ลึกซึ้ง



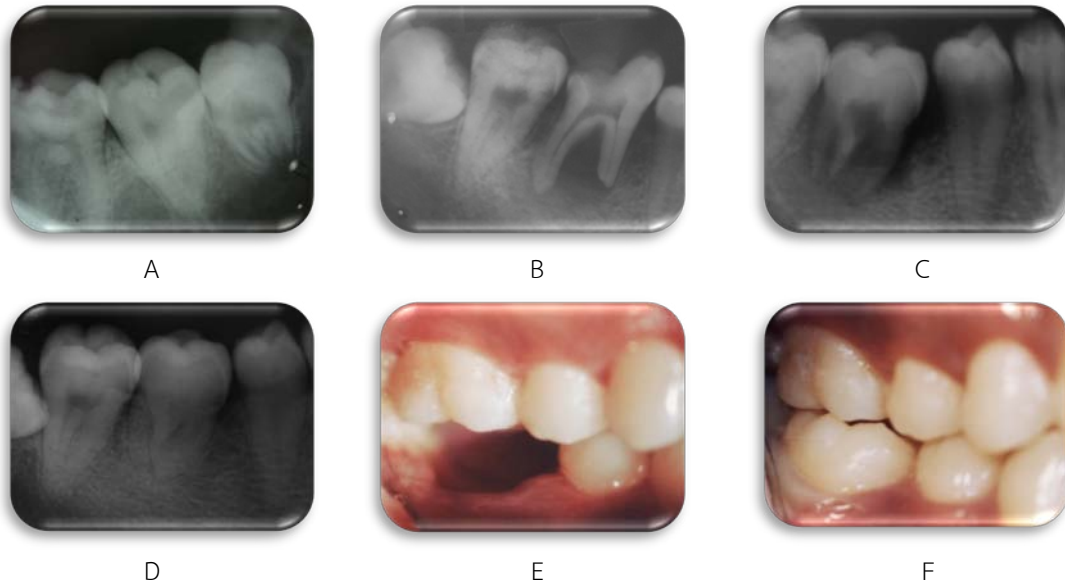
รูปที่ 1 อัตราการประสบความสำเร็จของการปลูกถ่ายฟันกรามซี่ที่ 3 แบ่งตามระยะการสร้างรากฟัน

Figure 1 Success rate of third molar autotransplantation by stage of root formation (Tooth diagram from Moorrees CF)¹²



รูปที่ 2 อัตราการอยู่รอดของการปลูกถ่ายฟันกรามซี่ที่ 3 แบ่งตามระยะการสร้างรากฟัน

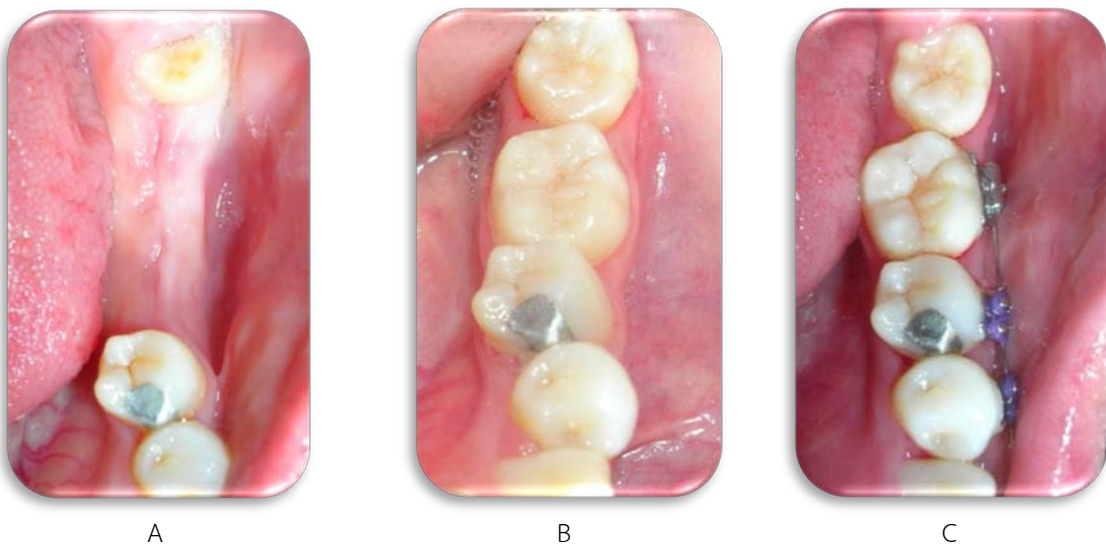
Figure 2 Survival rate of third molar autotransplantation by stage of root formation (Tooth diagram from Moorrees CF)¹²



รูปที่ 3 ผู้ป่วยรายที่ 1 ฟันซี่ 38 ได้รับการปลูกถ่ายลงในตำแหน่งฟันซี่ 46
 A. ภาพรังสีฟันซี่ 38 B. ฟันซี่ 46 ก่อนการถอนฟัน C. 1 เดือน หลังการผ่าตัด
 D. 12 ปีหลังผ่าตัด E. ภาพในช่องปาก ก่อนการผ่าตัด F. 12 ปีหลังการผ่าตัด

Figure 3 Patient No. 1 Donor tooth 38 was autotransplanted to recipient site 46 area.

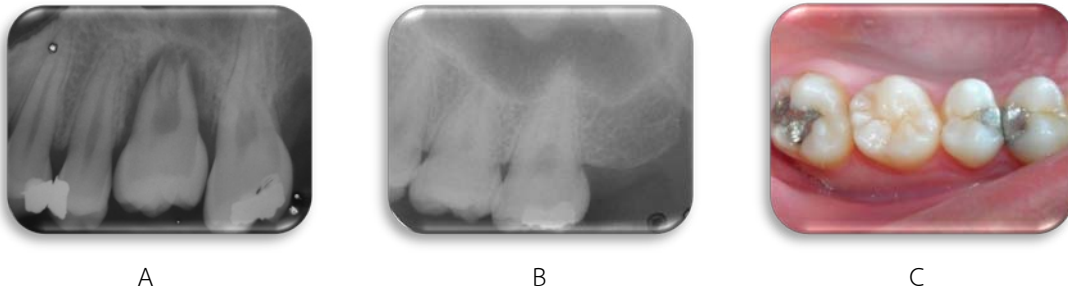A. Radiographic examination tooth 38 B. tooth 46 before extracted C. 1 month after surgery
 D. 12 years after surgery E. Oral examination before surgery F. 12 years after surgery



รูปที่ 4 ผู้ป่วยรายที่ 8 ฟันซี่ 38 และ 28 ได้รับการปลูกถ่ายลงในตำแหน่งฟันซี่ 36 และ 37
 A. ภาพในช่องปากก่อนการผ่าตัด B. 3 ปี 5 เดือน C. 7 ปี 5 เดือนหลังการผ่าตัด

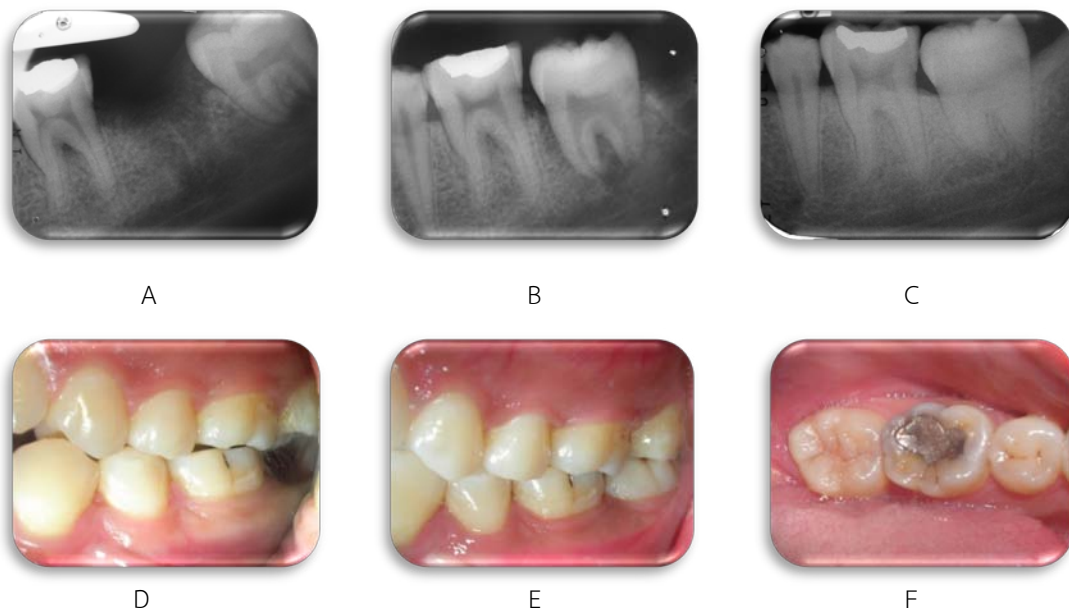Figure 4 Patient No. 8 Donor tooth 38 and 28 was autotransplanted to recipient site 36 and 37 area.

A. Oral examination before surgery B. 3 years 5 months C. 7 years 5 months after surgery



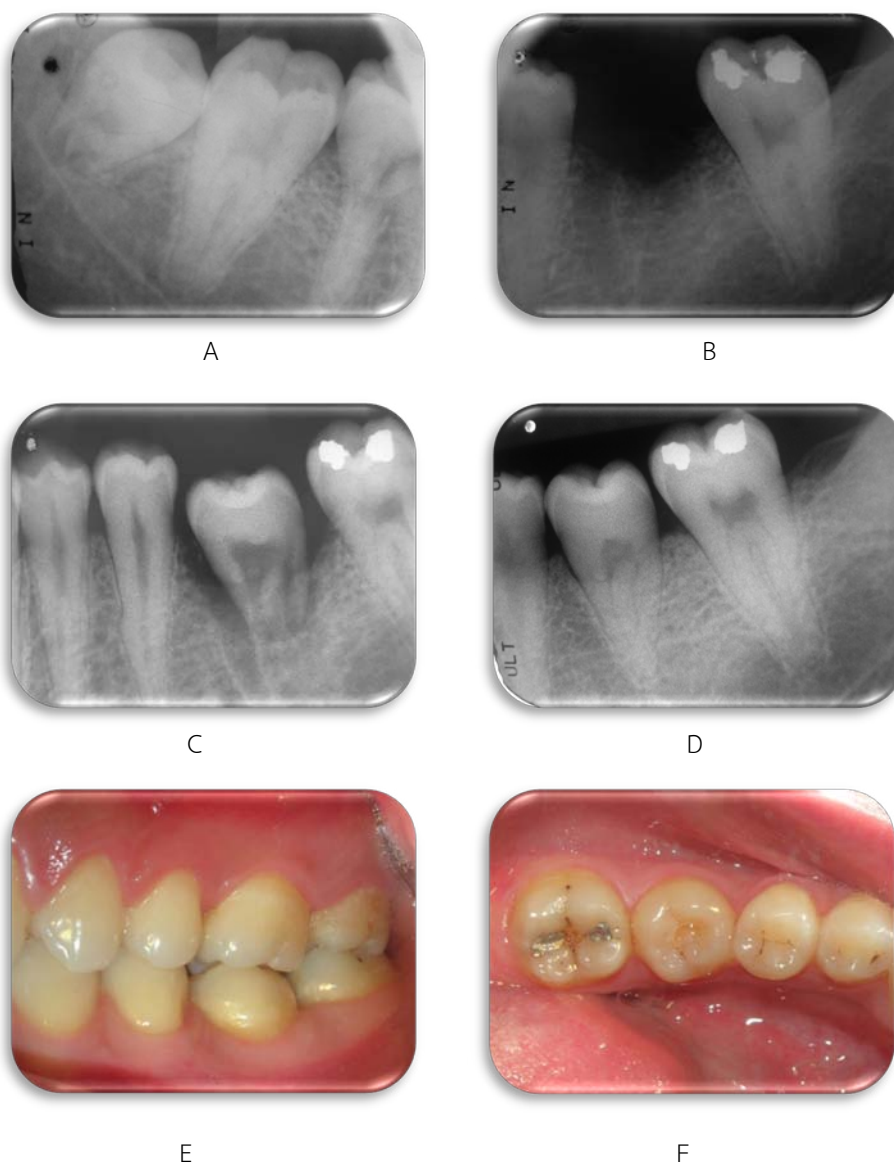
รูปที่ 5 ผู้ป่วยรายที่ 7 ฟันซี่ 28 ได้รับการปลูกถ่ายลงในตำแหน่งฟันซี่ 26
 A. ภาพรังสี 1 เดือนหลังการผ่าตัด
 B. 7 ปี 5 เดือนหลังการผ่าตัด
 C. ภาพในช่องปาก 7 ปี 5 เดือนหลังการผ่าตัด

Figure 5 Patient No. 7 Donor tooth 28 was autotransplanted to recipient site 26 area.
 A. Radiographic examination 1 month after surgery
 B. 7 years 5 months after surgery
 C. Oral examination 7 years 5 months after surgery



รูปที่ 6 ผู้ป่วยรายที่ 11 ฟันซี่ 38 ได้รับการปลูกถ่ายลงในตำแหน่งฟันซี่ 37
 A. ภาพรังสีก่อนการผ่าตัด
 B. 1 เดือนหลังการผ่าตัด
 C. 5 ปี 8 เดือนหลังการผ่าตัด
 D. ภาพในช่องปากก่อนการผ่าตัด
 E. และ F. 5 ปี 8 เดือนหลังการผ่าตัด

Figure 6 Patient No. 11 Donor tooth 38 was autotransplanted to recipient site 37 area.
 A. Radiographic examination before surgery
 B. 1 month after surgery
 C. 5 years 8 months after surgery
 D. Oral examination before surgery,
 E. and F. 5 years 8 months after surgery



รูปที่ 7 ผู้ป่วยรายที่ 12 ฟันซี่ 48 ได้รับการปลูกถ่ายลงในตำแหน่งฟันซี่ 36

A. ภาพรังสีฟันซี่ 48

B. ก่อนการผ่าตัด

C. 1 สัปดาห์หลังการผ่าตัด

D. 5 ปี 7 เดือนหลังการผ่าตัด

E. และ F. ภาพในช่องปาก 5 ปี 7 เดือนหลังการผ่าตัด

Figure 7 Patient No. 12 Donor tooth 48 was autotransplanted to recipient site 36 area.

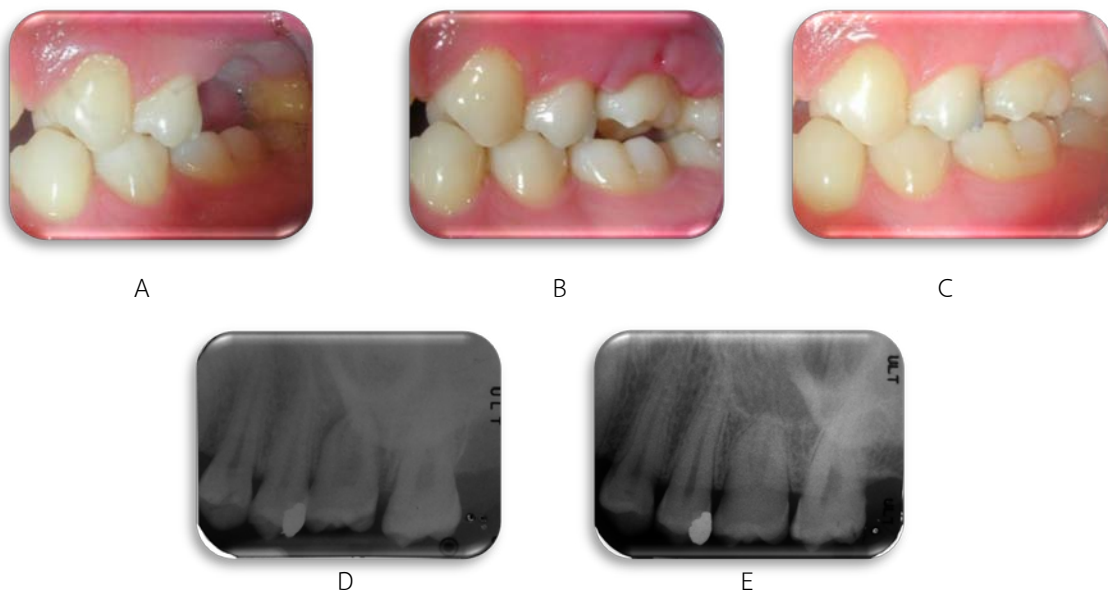
A. Radiographic examination of tooth 48

B. Before surgery

C. 1 week after surgery

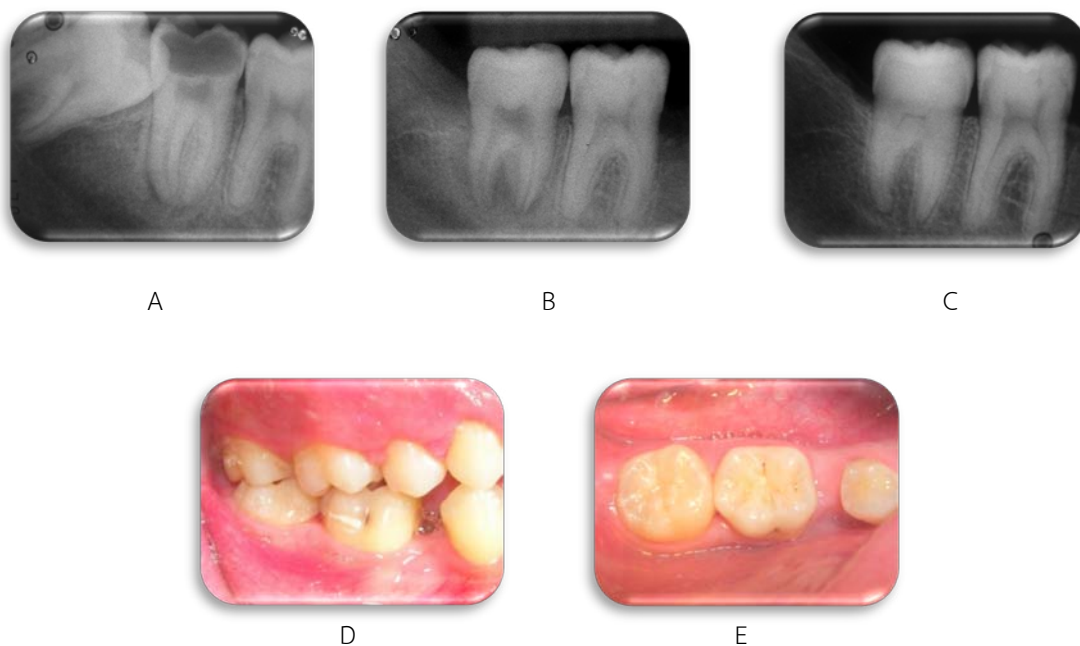
D. 5 years 7 months after surgery

E. and F. Oral examination 5 years 7 months after surgery



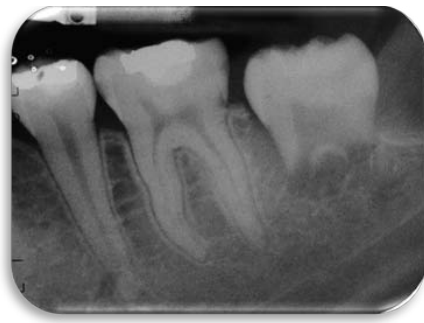รูปที่ 8 ผู้ป่วยรายที่ 18 ฟันซี่ 28 ได้รับการปลูกถ่ายลงในตำแหน่งฟันซี่ 26
 A. ภาพในช่องปากก่อนผ่าตัด B. 1 สัปดาห์ C. 3 ปี 9 เดือนหลังการผ่าตัด
 D. ภาพรังสี 1 สัปดาห์ E. 3 ปี 9 เดือนหลังการผ่าตัด

Figure 8 Patient No. 18 Donor tooth 28 was autotransplanted to recipient site 26 area.
 A. Oral examination before surgery B. 1 week C. 3 years 9 months after surgery
 D. Radiographic examination 1 week E. 3 years 9 months after surgery

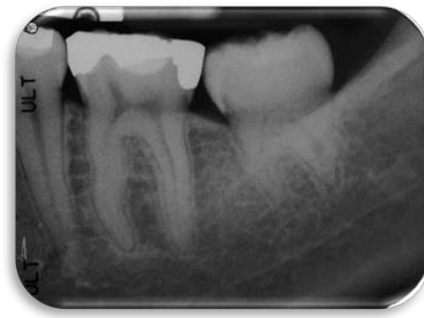

รูปที่ 9 ผู้ป่วยรายที่ 36 ฟันซี่ 48 ได้รับการปลูกถ่ายลงในตำแหน่งฟันซี่ 47
 A. ภาพรังสีก่อนผ่าตัด B. 1 เดือน C. 1 ปี 7 เดือนหลังการผ่าตัด
 D และ E. ภาพในช่องปาก 1 ปี 7 เดือนหลังการผ่าตัด

Figure 9 Patient No. 36 Donor tooth 48 was autotransplanted to recipient site 47 area.
 A. Radiographic examination before surgery B. 1 week C. 1 year 7 months after surgery
 D. and E. Oral examination 1 year 7 months after surgery



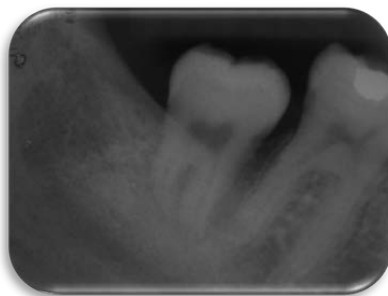
A



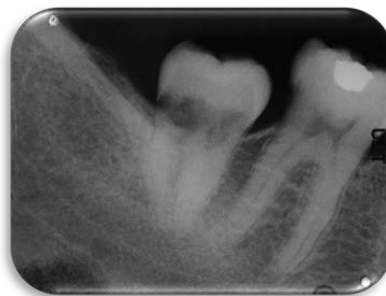B

รูปที่ 10 ผู้ป่วยรายที่ 13 ฟันซี่ 38 ได้รับการปลูกถ่ายลงในตำแหน่งฟันซี่ 37
 A. ภาพรังสี 1 สัปดาห์ B. 5 ปี 4 เดือนหลังการผ่าตัด
 รากฟันสั้นกว่าปกติ และโยกในระดับ 1 แต่ยังคงใช้งานในการบดเคี้ยวได้

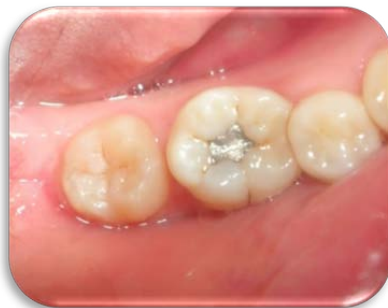Figure 10 Patient No. 13 Donor tooth 38 was autotransplanted to recipient site 37 area.
 A. Radiographic examination 1 week B. 5 years 4 months after surgery
 Short final root length with 1st degree tooth mobility but still functioned.



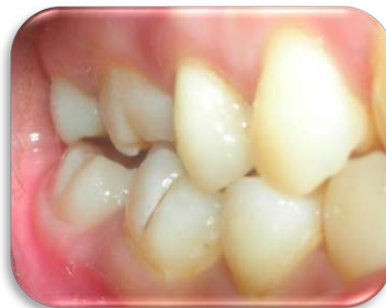A



B



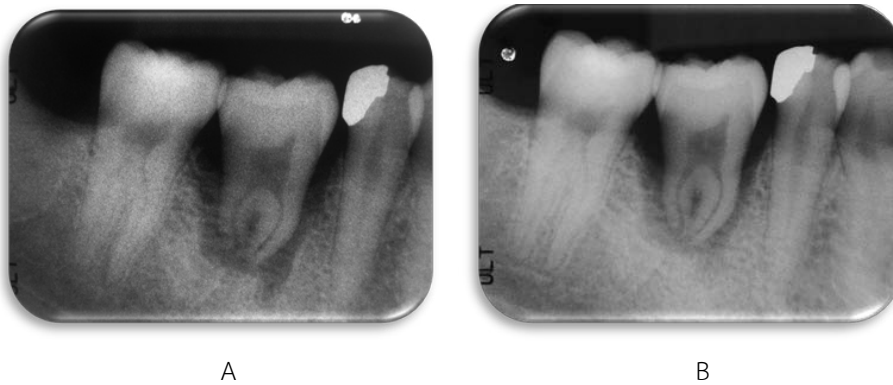
D



E

รูปที่ 11 ผู้ป่วยรายที่ 17 ฟันซี่ 48 ได้รับการปลูกถ่ายลงในตำแหน่งฟันซี่ 47
 A. ภาพรังสี 3 เดือน B. 4 ปี 7 เดือนหลังการผ่าตัด
 การละลายแบบแทนที่โดยเห็นชัดเจนบริเวณโพรงในตัวของฟัน
 C. และ D. ภาพในช่องปาก 4 ปี 7 เดือนหลังการผ่าตัด
 ฟันต่ำกว่าระนาบการสบฟัน แต่ยังคงใช้งานในการบดเคี้ยวได้

Figure 11 Patient No. 17 Donor tooth 48 was autotransplanted to recipient site 47 area.
 A. Radiographic examination 3 months B. 4 years 7 months after surgery
 Replacement root resorption in pulp chamber
 C. and D. Oral examination 4 years 7 months after surgery
 Transplanted tooth was under occlusion but still functioned.



รูปที่ 12 ผู้ป่วยรายที่ 28 ฟันซี่ 48 ได้รับการปลูกถ่ายลงในตำแหน่งฟันซี่ 46

A. ภาพรังสี 1 เดือน B. 4 เดือนหลังการผ่าตัด

เงาดำรอบรากฟัน การสร้างกลับคืนของกระดูกเบ้าฟันไม่สมบูรณ์

Figure 12 Patient No. 28 Donor tooth 48 was autotransplanted to recipient site 46 area.

A. Radiographic examination 1 months B. 4 months after surgery

Periapical radiolucent area and incompleted bone healing

เอกสารอ้างอิง

1. Waikakul A. Autogenous tooth transplantation: Treatment planning and evaluation. 1st ed. Bangkok: Holistic publishing; 2002. p. 2, 88-9, 164.
2. Tsukibushi M, Andreasen JO, Yasuhiro A, Leif KB. Autotransplantation of teeth. 1st ed. Illinois: Quintessence publishing; 2001. p. 58, 169-89.
3. Apfel H. Autoplasty of enucleated prefunctional third molar. *J Oral surg (Chic)* 1950;8:289-96.
4. Kugelberg R, Tegsjö U, Malmgren O. Autotransplantation of 45 teeth to the upper incisor region in adolescents. *Swed Dent J* 1994;18:165-72.
5. Czochrowska EM, Stenvik A, Bjercke B, Zachrisson BU. Outcome of tooth transplantation: survival and success rate 17-41 years post-treatment. *Am J Orthod Dentofacial Orthop* 2002;121:110-9.
6. Jonsson T, Sigurdsson TJ. Autotransplantation of premolars to premolar sites. A long-term follow-up study of 40 consecutive patients. *Am J Orthod Dentofacial Orthop* 2004;125:668-75.
7. Bauss O, Engelke W, Fenske C, Schilke R, Schwestka-Polly R. Autotransplantation of immature third molars into edentulous and atrophied jaw sections. *Int J Oral Maxillofac Surg* 2004;33:558-63.
8. Kvint S, Lindsten R, Magnusson A, Nilsson P, Bjerklin K. Autotransplantation of teeth in 215 patients a follow-up study. *Angle Orthod* 2010;80:446-51.
9. Mensink G, van Merkesteyn R. Autotransplantation of premolars. *Br Dent J* 2010;208:109-11.
10. Schütz S, Beck I, Kühl S, Filippi A. Results after wisdom tooth transplantation. A retrospective study. *Schweiz Monatsschr Zahnmed* 2013;123:303-13.
11. Plakwicz PL, Wojtowicz A, Czochrowska EM. Survival and success rates of autotransplanted premolars: a prospective study of the protocol for developing teeth. *Am J Orthod Dentofacial Orthop* 2013;144:229-37.
12. Moorrees CF, Fanning EA, Hunting EE Jr. Age variation of formation stages for ten permanent teeth. *J Dent Res* 1963;42:1490-502.
13. Tsukibushi M. Autotransplantation of teeth: requirements for predictable success. *Dent traumatol* 2002;18:157-80.
14. Chamberlin JH, Goerig AC. Rationale for treatment and management of avulsed teeth. *J Am Dent Assoc* 1980;101:471-5.
15. Andreasen JO, Paulsen HU, Yu Z, Ahlquist R, Bayer T, Schwartz O. A long-term study of 370

- Autotransplanted premolars. Part I. Surgical procedures and standardized techniques for monitoring healing. *Eur J Orthod* 1990;12:3-13.
16. Pogrel MA. Evaluation of over 400 autogenous tooth transplants. *J Oral Maxillofac Surg* 1987;45:205-11.
 17. Andreasen JO, Paulsen HU, Yu Z, Bayer T, Schwartz O. A long-term study of 370 autotransplanted premolars. Part II, Tooth survival and pulp healing subsequent to transplantation. *Eur J Orthod* 1990;12:14-24.
 18. Andreasen JO, Paulsen HU, Yu Z, Schwartz O. A long-term study of 370 autotransplanted premolars. Part III, Periodontal healing subsequent to transplantation. *Eur J Orthod* 1990;12:25-37.
 19. Andreasen JO, Paulsen HU, Yu Z, Bayer T. A long-term study of 370 autotransplanted premolars. Part IV, Root development subsequent to transplantation. *Eur J Orthod* 1990;12:38-50.
 20. Andreasen JO. Effect of extra-alveolar period and storage media upon periodontal and pulpal healing after replantation of mature permanent incisor in monkeys. *Int J oral Surg* 1981;1:43-53.
 21. Andreasen JO. Periodontal healing after replantation and autotransplantation of permanent incisor in monkeys. *Int J oral Surg* 1981;10:54-61.
 22. Waikakul A, Punwutikorn J, Kasetsuwan J, Korsuwannawong S. Alveolar bone changes in autogenous tooth transplantation. *Oral Surg Oral Med Oral Pathol Oral Radiol Endod* 2011;111:e1-7. doi: 10.1016/j.tripleo.2010.11.003.
 23. Andreasen JO, Kristerson L. The effect of limited drying or removal of the periodontal ligament. Periodontal healing after replantation of mature incisors in monkeys. *Acta Odontol Scand* 1981;39:1-13.
 24. Bauss O, Schilke R, Fenske C, Engelke W, Kiliaridis S. Autotransplantation of immature third molar: influence of different splint method and fixation periods. *Dent Traumatol* 2002;18:322-8.
 25. Bauss O, Schilke R, Fenske C, Kiliaridis S. Effect of different splint method and fixation period on root development of autotransplanted immature third molars. *J Oral Maxillofac Surg* 2005;63:304-10.
 26. Paulsen HU, Andreasen JO, Schwartz O. Pulp and periodontal healing, root development and root resorption subsequent to transplantation and orthodontic rotation: a long-term study of autotransplanted premolars. *Am J Orthod Dentofacial Orthop* 1995;108:630-40.
 27. Andreasen JO, Hjorting-Hansen E, Jolst O. A clinical and radiographic study of 76 autotransplanted third molars. *Scand J Dent Res* 1970;78:512-23.
 28. Andreasen JO. Atlas of replantation and autotransplantation of teeth. 1st ed. Fribourg: Mediglobe SA; 1992. p. 111-221.
 29. Waikakul A, Kasetsuwan J, Punwutikorn J. Response of autotransplanted teeth to electric pulp testing. *Oral Surg Oral Med Oral Pathol Oral Radiol Endod.* 2002;94:249-55.
 30. Park JH, Tai K, Hayashi D. Tooth autotransplantation as a treatment option: A review. *J Clin Pediatr Dent* 2010;35:129-35.