

## การตรวจกระดูกพรุนจากภาพรังสีฟันอรามิก : บทความปริทัศน์

### สุวดี โฆษิตบวรชัย

รองศาสตราจารย์ ภาควิชาวินิจฉัยโรคช่องปาก  
คณะทันตแพทยศาสตร์ มหาวิทยาลัยขอนแก่น  
อ.เมือง จ.ขอนแก่น 40002

โทรศัพท์: 043-202405 ต่อ 11154, 11232

โทรสาร: 043-202862

อีเมล: suwadee@kku.ac.th

### บทคัดย่อ

ภาวะกระดูกพรุนเป็นภาวะที่พบได้บ่อยในหญิงวัยหมดประจำเดือนและเป็นสาเหตุให้เกิดการแตกหักของกระดูกในผู้หญิงวัยนี้ได้มาก มีผู้ป่วยหลายคนซึ่งไม่เคยได้รับการวินิจฉัยว่ามีภาวะกระดูกพรุนแต่มีกระดูกหัก ซึ่งตรวจพบในภายหลังว่ามีภาวะกระดูกพรุน เป็นที่น่าสนใจว่าผู้หญิงในวัยนี้อาจเข้ารับการตรวจรักษาทางทันตกรรมจากทันตแพทย์ได้บ่อยกว่าการเข้าพบแพทย์เพื่อตรวจภาวะกระดูกพรุน ดังนั้นหากทันตแพทย์สามารถใช้ภาพรังสีฟันอรามิกซึ่งเป็นภาพที่ใช้ในการประเมินผู้ป่วยทางทันตกรรมมาคัดกรองภาวะกระดูกพรุนได้ระดับหนึ่งแล้ว จะช่วยให้ทันตแพทย์สามารถส่งต่อผู้ป่วยเข้ารับการรักษาโดยแพทย์ผู้เชี่ยวชาญได้แน่นอน ๆ วัตถุประสงค์ของบทความนี้ เพื่อทบทวนวรรณกรรมที่เกี่ยวข้องในการใช้ภาพรังสีฟันอรามิกเพื่อประเมินสถานะของกระดูกพรุนในเบื้องต้น และอภิปรายความน่าเชื่อถือได้ของแต่ละดัชนีทางภาพรังสีฟันอรามิกที่ใช้ในการตรวจวินิจฉัยภาวะกระดูกพรุน จากการท้าวรณกรรมปริทัศน์พบว่า ดัชนีการตรวจกระดูกขากรรไกรล่างจากภาพรังสีฟันอรามิกแบ่งเป็น 5 ดัชนี ซึ่งเป็นดัชนีที่ใช้วัดความหนาของกระดูกที่ขากรรไกรล่าง 4 ดัชนี ได้แก่ ดัชนีเมนดัล (mental index) ดัชนีฟันอรามิกแมนดิบูลาร์อินเด็กซ์ (panoramic mandibular index) ดัชนีโกเนียล (gonial index) ดัชนีแอนติโกเนียล (antigonial index) และดัชนีคลีเมตติ (Klemetti index) ซึ่งเป็นดัชนีที่ใช้วัดความพรุนของกระดูกที่ขากรรไกรล่าง โดยดัชนีเหล่านี้มีความไวและความจำเพาะ ตั้งแต่ระดับปานกลางถึงระดับสูง และได้รับการยอมรับว่าดัชนีเหล่านี้สามารถทำซ้ำได้และใช้ได้กับผู้อ่านที่แม้ไม่ได้ฝึกอบรมการอ่านมาก่อน และใช้ได้เป็นสากลสำหรับผู้อ่านทั่วโลก แต่บางการศึกษาไม่ยอมรับว่า การอ่านจากภาพรังสีฟันอรามิกอย่างเดียวเพียงพอต่อการวินิจฉัยภาวะกระดูกพรุน เนื่องจากมีปัจจัยหลายอย่างที่มีผลกระทบต่อการศึกษาภาวะกระดูกพรุนรวมถึงปัจจัยด้านคุณภาพของภาพรังสี จึงแนะนำให้ใช้ภาพรังสีฟันอรามิกร่วมกับการตรวจอื่น ๆ เพื่อวินิจฉัยภาวะกระดูกพรุน สรุปคือการตรวจความหนาหรือรูปร่างของกระดูกที่ขากรรไกรล่างในภาพรังสีฟันอรามิกเป็นวิธีการตรวจคัดกรองภาวะกระดูกพรุนอย่างง่ายในผู้ป่วยที่เข้ารับการตรวจทางทันตกรรม ซึ่งจะช่วยให้ผู้ป่วยได้รับประโยชน์สูงสุดจากการถ่ายภาพรังสี การตรวจภาวะกระดูกพรุนจากภาพรังสีฟันอรามิกให้ความถูกต้อง ทำซ้ำได้ และเกิดประโยชน์ต่อผู้ป่วย ทันตแพทย์จึงควรให้เวลาและความสนใจในการประเมินกระดูกขากรรไกรล่างด้วย เมื่อมีโอกาสอ่านภาพรังสีฟันอรามิก

## บทนำ

ภาวะกระดูกพรุน (osteoporosis) เป็นการลดลงโดยทั่วไปของปริมาณมวลกระดูก เป็นปัญหาสำคัญสำหรับผู้หญิงวัยกลางคนและผู้สูงอายุ อัตราการลดลงของมวลกระดูกจะเห็นได้ชัดโดยเฉพาะอย่างยิ่งในช่วงวัยหมดประจำเดือนการลดลงของเนื้อเยื่อมวลกระดูกนี้จะทำให้เกิดโอกาสเสี่ยงของการแตกหักของกระดูก<sup>1</sup> อันจะนำไปสู่ความเจ็บปวด ความยากลำบากในการดูแลตนเอง ค่าใช้จ่ายในการรักษา ตลอดจนนำไปสู่การเสียชีวิตของผู้ป่วยได้

มีความพยายามที่จะหาวิธีตรวจพบภาวะกระดูกพรุนในระยะเริ่มแรกหรือให้เร็วที่สุด เพื่อช่วยในการป้องกันหรือหยุดยั้งการดำเนินไปของโรคกระดูกพรุน การตรวจโรคกระดูกพรุนที่นิยมใช้กัน คือ การตรวจมวลกระดูก (Bone mineral density; BMD) ซึ่งมีหลายเทคนิค ได้แก่ ซิงเกิลโฟตอน แอปซอบซิชัน (Single photon absorptiometry; SPA), ดิวอัล โฟตอน (Dual photon) หรือ ดิวอัลเอเนอร์จี เอ็กซเรย์แอปซอบซิชัน (Dual energy x-ray absorptiometry; DPA หรือ DXA)<sup>2,3</sup> และควอนตัมคอมพิวเตอร์โทโมกราฟี (Quantitative computed tomography; QCT)<sup>4</sup> เป็นต้น

ดีเอกซ์เอเป็นวิธีที่นิยมใช้กันมากในการตรวจความหนาแน่นของมวลกระดูกและนิยมใช้ตรวจในบริเวณซี่งกระดูกเอว (lumbar spine) และกระดูกต้นขา (femoral neck) อย่างไรก็ตาม มีการศึกษาไม่น้อยมากเกี่ยวกับการใช้ดีเอกซ์เอเพื่อประเมินความหนาแน่นของมวลกระดูกในขากรรไกร<sup>5</sup> อาจเนื่องจากมีความจำกัดของจำนวนเครื่องมือ และเป็นสิ่งที่ทันตแพทย์ไม่รู้จัก ไม่คุ้นเคย มีหลายการศึกษาแสดงความเกี่ยวข้องกันของค่ามวลกระดูกในขากรรไกรล่างและมวลกระดูกในซี่งกระดูกเอว กระดูกต้นขา และแขนท่อนปลาย (forearm) ซึ่งเป็นตำแหน่งที่สำคัญในการตรวจภาวะกระดูกพรุนที่มีความสัมพันธ์กันอย่างมีนัยสำคัญ<sup>6-8</sup> และมีหลายการศึกษาเสนอแนวทางการตรวจหาภาวะมวลกระดูกลดลง หรือภาวะกระดูกพรุนจากภาพรังสีเพานอราไมก<sup>9-12</sup> ซึ่งเป็นภาพรังสีที่ทันตแพทย์นิยมส่งถ่ายเพื่อตรวจดูความผิดปกติของฟันและกระดูกขากรรไกร ในผู้ป่วยทันตกรรมประเภทต่าง ๆ Bollen และคณะ<sup>13</sup> ทำการศึกษาแบบกลุ่มควบคุม (case-control study) ศึกษาความสัมพันธ์ของความหนาแน่นกระดูกทึบในกระดูกขากรรไกรล่างกับประวัติการแตกหักของกระดูกขากรรไกร โดยใช้ดัชนีวัดความหนาแน่นของกระดูกทึบขากรรไกรล่าง (mandibular cortical thickness) ในผู้ป่วย 93 คน เปรียบเทียบกับกลุ่มควบคุม 394 คน พบว่าความหนาแน่นของกระดูกทึบขากรรไกรล่างในผู้ป่วยที่กระดูกแตกหักเนื่องจากกระดูกพรุน มีความหนาแน่นของกระดูกทึบขากรรไกร-

ล่างน้อยกว่ากลุ่มควบคุม 0.54 มม. ( $p = .0001$ ) ดังนั้น หากสามารถใช้ภาพรังสีเพานอราไมกในการตรวจประเมินสภาวะมวลกระดูกลดลงหรือใช้บ่งชี้ว่ามีภาวะกระดูกพรุนในเบื้องต้นได้แล้ว ทันตแพทย์จะเป็นผู้สามารถแนะนำผู้ป่วยให้เข้ารับการตรวจวินิจฉัยพร้อมรับการรักษาโรคกระดูกพรุนจากแพทย์ผู้เชี่ยวชาญได้ตั้งแต่ระยะแรก ๆ ของการดำเนินของโรค

วัตถุประสงค์ของบทความนี้ เพื่อทบทวนและสรุปดัชนีที่ใช้ในการตรวจประเมินสภาวะมวลกระดูกลดลงในภาพรังสีเพานอราไมก และอภิปรายความเชื่อถือได้ของการใช้ดัชนีตรวจกระดูกต่าง ๆ เหล่านี้ ในการคัดกรองผู้ป่วยภาวะกระดูกพรุนจากภาพรังสีเพานอราไมก

จากการทำวรรณกรรมปริทัศน์ พบว่าความหนาแน่นของมวลกระดูกขากรรไกรในภาพรังสีเพานอราไมกสามารถประเมินได้ 2 วิธีใหญ่ ๆ คือ<sup>8,14-17</sup> การวัดเชิงเส้นตรง (morphometric analysis) ซึ่งประกอบด้วย การวัดความหนาแน่นกระดูกทึบของกระดูกขากรรไกรล่างที่ตำแหน่งต่าง ๆ<sup>8,14,16,17</sup> และการสังเกตรูปร่างโครงสร้างที่เปลี่ยนแปลงไปของกระดูกทึบ กำหนดเป็นดัชนีการตรวจกระดูกขากรรไกรล่างแบบต่าง ๆ และการวิเคราะห์ความหนาแน่นของกระดูก (densitometric analysis)<sup>15</sup> ซึ่งจะไม่กล่าวถึงในที่นี้ โดยดัชนีการตรวจกระดูกขากรรไกรล่างจากภาพรังสีเพานอราไมกสามารถแบ่งได้ดังนี้

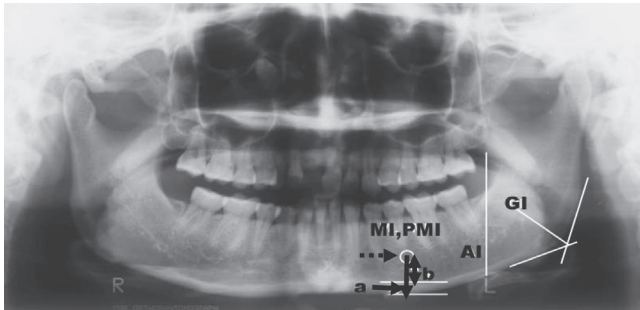
1. การวัดความหนาแน่นกระดูกทึบของกระดูกขากรรไกรล่าง (mandibular cortical thickness, cortical width)<sup>18</sup> วิธีนี้เป็น การวัดความหนาแน่นกระดูกขากรรไกรล่างที่ตำแหน่งรูข้างคาง (mental foramen) เฉลี่ยทั้งด้านซ้ายและขวา โดยลากเส้นผ่านกึ่งกลางรูข้างคางไปตั้งฉากกับเส้นที่ลากสัมผัสขอบล่างของกระดูกขากรรไกรล่าง จะวัดความหนาแน่นของกระดูกทึบที่ตำแหน่งนี้ (รูปที่ 1 เส้น a) โดยบางแห่งเรียกดัชนีนี้ว่าดัชนีเมนดัล (Mental index; MI) วิธีนี้เป็นวิธีที่นิยมกันมากที่สุด

2. ดัชนีเพานอราไมกแมนดิบูลาร์อินเด็กซ์ (panoramic mandibular index; PMI)<sup>18</sup> เป็นอัตราส่วนความหนาแน่นของกระดูกทึบขากรรไกรล่าง (mandibular cortex) ต่อระยะทางระหว่างรูข้างคางถึงขอบล่างของกระดูกขากรรไกรล่าง (รูปที่ 1 เส้น a/a+b)

3. ดัชนีโกเนียล (gonial index; GI)<sup>18</sup> วัดค่าเฉลี่ยความหนาแน่นกระดูกทึบที่บริเวณมุมขากรรไกรล่าง (angle of mandible) ทั้งสองด้าน โดยวัดที่ตำแหน่งเส้นแบ่งครึ่งมุมของกระดูกทึบที่เกิดจากเส้นลากจากขอบหลังและขอบล่างของกระดูกขากรรไกรล่างมาตัดกัน (รูปที่ 1)

4. ดัชนีแอนติโกเนียล (antigonial index; AI)<sup>18</sup> เป็นการวัด

ความหนากระดูกที่ใบหน้าต่อโกเนียล (gonial) หรือแอนติโกเนียล (antegonial region) โดยวัดที่จุดตัดของเส้นที่ลากผ่านขอบหน้า



**รูปที่ 1** แสดง ดัชนีเมนดัล (MI) = a ดัชนีพานอรามิกแมนดิบูลารินเด็กซ์ (PMI) = a/a+b ดัชนีโกเนียล (GI) ดัชนีแอนติโกเนียล(AI) (a+b = เส้นที่ลากจากกึ่งกลางรูข้างคางไปตั้งฉากกับเส้นที่ลากสัมผัสขอบล่างของกระดูกขากรรไกรล่าง a = ความหนากระดูกที่ขากรรไกรล่างที่ตำแหน่งรูข้างคาง b = ระยะทางจากกึ่งกลางรูข้างคางถึงขอบบนของกระดูกที่ขากรรไกรล่าง ลูกศรประแสดงตำแหน่งรูข้างคาง)

**Fig. 1** panoramic indices: mental index (MI=a), panoramic mandibular index (PMI=a/a+b), gonial index (GI), antegonial index (AI) (a+b= a line intersected mental foramen and perpendicular to the tangential line to the inferior border of mandible, a = mandibular cortical thickness, b = distance from mental foramen to the superior margin of inferior border of mandible. The dot arrow shows a mental foramen)

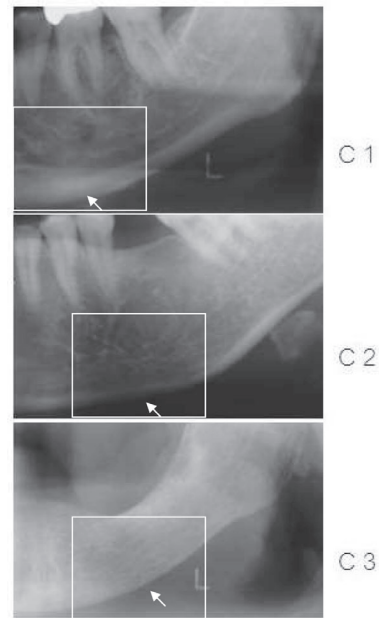
ของกระดูกเรมีส (ascending ramus) ไปตัดกับขอบล่างของกระดูกขากรรไกรล่าง (รูปที่ 1) การวัดให้วัดเฉลี่ยทั้ง 2 ด้าน

**5. ดัชนีคลิเมตติ (Klemetti index)** เป็นการบรรยายความพรุนของกระดูกขากรรไกรซึ่งจะสัมพันธ์กับความหนาแน่นของแร่ธาตุกระดูกพัฒนาขึ้นโดย Klemetti และคณะ<sup>16</sup> โดยจะประเมินการเปลี่ยนแปลงของโครงสร้างกระดูกบริเวณกระดูกที่บดด้านหลัง (distally) ต่อรูข้างคางทั้ง 2 ด้านของขากรรไกรล่าง ไม่ได้ดูความหนาและแบ่งการปรากฏของกระดูกที่ขากรรไกรล่าง (รูปที่ 2) โดย

C1 หรือ ระดับ 1 หมายถึง กระดูกที่ปกติ ขอบด้านใน (endosteal margin) ของกระดูกที่บด คมชัดเรียบทั้งสองด้าน กลุ่มนี้มีความเสี่ยงน้อยของการมีมวลกระดูกต่ำ

C2 หรือ ระดับ 2 หมายถึง ขอบด้านในกระดูกที่บด แสดงการสูญเสียกระดูกเป็นรูปเสี้ยวพระจันทร์ และอาจสร้างชั้นกระดูกที่บดด้านใน 1-3 ชั้นที่ด้านใดด้านหนึ่งหรือทั้งสองด้าน

C3 หรือ ระดับ 3 หมายถึง ชั้นกระดูกที่บดด้านใน แสดงการละลายตัวเป็นชั้น มีรูพรุน ชัดเจน จะมีความเสี่ยงสูงในการมีมวลกระดูกต่ำ



**รูปที่ 2** แสดงดัชนีคลิเมตติ C1 กระดูกที่ปกติ C2 มีการสูญเสียกระดูกเล็กน้อย C3 การสูญเสียกระดูกมาก

**Fig. 2** Klemetti index, C1 normal cortex, C2 mildly eroded cortex, C3 severely eroded cortex

## บทวิจารณ์

ภาพรังสีพานอรามิกได้รับการเสนอว่าเป็นเครื่องมือหนึ่งสำหรับทันตแพทย์ที่จะช่วยค้นหาผู้ป่วยซึ่งมีภาวะมวลกระดูกบางหรือกระดูกพรุนในระยะเริ่มต้นได้<sup>9-12</sup> มีหลายการศึกษาที่ยืนยันถึงประสิทธิภาพของภาพรังสีพานอรามิกในการตรวจกรองโรคกระดูกพรุน<sup>11,19</sup> ขณะที่บางการศึกษายังไม่สนับสนุนวิธีการนี้<sup>20</sup> ซึ่งทำให้มีประเด็นที่น่าสนใจว่า หากการอ่านภาพรังสีพานอรามิกนำไปสู่การวินิจฉัยภาวะกระดูกพรุนได้จริงแล้วควรมีข้อมูลสนับสนุนว่าดัชนีที่ใช้ในการอ่านภาพรังสีนั้นเป็นดัชนีที่เชื่อถือได้ สามารถใช้อ่านซ้ำแล้วให้ผลดังเดิม และเมื่อใช้ในผู้อ่านภาพรังสีที่แตกต่างกันควรจะให้ได้ผลเช่นเดียวกัน การศึกษาในแต่ละประเด็นดังกล่าวมีดังนี้

### ความเชื่อถือได้ของดัชนีตรวจกระดูกที่ใช้ศึกษา

การพิจารณาความเชื่อถือได้ของดัชนีตรวจกระดูกที่ใช้ศึกษา จะพิจารณาจากความไวและความจำเพาะหรือพื้นที่ใต้กราฟอันเป็นจุดตัดของความไวและความจำเพาะ (receiver operating curve, ROC) ของดัชนีที่อ่านควรจะต้องสูง ซึ่งมีการศึกษาในเรื่องนี้ของดัชนี

ตรวจกระดูกในภาพรังสีฟันออรามิก โดย Taguchi และคณะ<sup>21</sup> พบค่าความไวและความจำเพาะในการวัดความหนากระดูกทึบในภาพรังสีฟันออรามิกของผู้ป่วยหญิงวัยหมดประจำเดือนสุขภาพดีซึ่งมีกระดูกพรุนบริเวณกระดูกสันหลังเท่ากับร้อยละ 92.5 และร้อยละ 35.0 ตามลำดับ และหญิงวัยหมดประจำเดือนซึ่งมีการผ่าตัดรังไข่หรือใช้เอสโตรเจนได้ค่าความไวและความจำเพาะร้อยละ 80.0 และร้อยละ 64.1 ตามลำดับ Arifin และคณะ<sup>6</sup> พบค่าความไวและความจำเพาะของภาพรังสีฟันออรามิกระบบดิจิทัลที่ใช้ตรวจหญิงวัยหมดประจำเดือนที่มีค่ามวลกระดูกบริเวณไขสันหลังต่ำ มีค่าเท่ากับร้อยละ 88.0 และร้อยละ 57.0 ตามลำดับ และการศึกษาในหญิงวัยหมดประจำเดือนที่มีค่ามวลกระดูกบริเวณต้นขาต่ำได้ค่าความไวและความจำเพาะเท่ากับร้อยละ 87.5 และร้อยละ 56.3 ตามลำดับ ขณะที่ Nakamoto และคณะ<sup>10</sup> พบว่าความไวและความจำเพาะของดัชนีคลิเมตติ เมื่อใช้เงี่ยงกระดูกเอวและกระดูกต้นขาเป็นเกณฑ์เปรียบเทียบ มีค่าเท่ากับร้อยละ 77.0 ร้อยละ 40.0 และร้อยละ 75.0 ร้อยละ 39.0 ตามลำดับ Devlin และคณะ<sup>22</sup> ศึกษาความกว้างของกระดูกทึบขากรรไกรล่างที่หนาน้อยกว่า 3 มม. ในหญิงวัยหมดประจำเดือน 671 คน และใช้ภาวะกระดูกพรุนที่กระดูกสะโพกด้านซ้ายและเงี่ยงกระดูกเอวในการเปรียบเทียบ พบว่าความกว้างของกระดูกทึบในภาพรังสีฟันออรามิกเป็นตัวทำนายที่ดีถึงภาวะกระดูกพรุนในหญิงวัยหมดประจำเดือนระยะเริ่มต้น และความสามารถในการวินิจฉัยจะเพิ่มมากขึ้นอย่างมีนัยสำคัญ ( $p < .001$ ) หากใช้ร่วมกับดัชนีชี้วัดทางคลินิกที่บ่งถึงภาวะกระดูกพรุน

Alkurt และคณะ<sup>23</sup> ศึกษาความสามารถในการทำซ้ำของดัชนีฟันออรามิกแมนดิบูลาร์อินเด็กซ์และดัชนีเมนทัลในภาพรังสีระบบดิจิทัล และยืนยันว่าดัชนีฟันออรามิกแมนดิบูลาร์อินเด็กซ์และดัชนีเมนทัลเป็นดัชนีที่สามารถวัดซ้ำได้ ( $n=20$ ) ส่วน Lee และคณะ<sup>24</sup> พบว่าการประเมินความหนากระดูกทึบขากรรไกรล่างบริเวณรูปร่างในภาพรังสีด้วยสายตาโดยไม่ได้ทำการวัดสามารถระบุความถูกต้องของกระดูกพรุนได้ถึงร้อยละ 73.0 และร้อยละ 76.0 เมื่อใช้เงี่ยงกระดูกเอวและกระดูกสะโพกเป็นมาตรฐานเปรียบเทียบตามลำดับ ในขณะที่ Bollen และคณะ<sup>13</sup> รายงานว่าผู้ป่วยกระดูกพรุนแสดงการสึก (erosion) ของขอบล่างของกระดูกขากรรไกรล่าง (ตามดัชนีคลิเมตติ) มากกว่ากลุ่มควบคุม ( $p = .001$ ) Halling และคณะ<sup>9</sup> ศึกษาความถูกต้องของดัชนีคลิเมตติที่วัดจากภาพรังสีฟันออรามิก และพบว่าค่าดัชนีคลิเมตติระดับ 1 (C1) จะสัมพันธ์กับการไม่พบภาวะกระดูกพรุนที่ตรวจโดยวิธีดีเอ็กซ์เอ สำหรับ Taguchi และคณะ<sup>21</sup> พบว่าความไวและความ

จำเพาะในการตรวจดูดัชนีการสึกกร่อนของกระดูกทึบ (ดัชนีคลิเมตติ) ในภาพรังสีฟันออรามิกของผู้ป่วยหญิงซึ่งมีกระดูกพรุนบริเวณกระดูกสันหลังได้ค่าร้อยละ 80.0 และร้อยละ 64.1 ตามลำดับ และพบว่าสามารถใช้ได้ในผู้ป่วยหญิงตั้งแต่อายุ 46 ปีขึ้นไป<sup>25</sup>

Yasar F และคณะ<sup>26</sup> ศึกษาความแตกต่างของดัชนีต่าง ๆ ที่วัดทางภาพรังสีฟันออรามิก พบว่าการวัดความหนาของกระดูกทึบ และการวัดโดยใช้ดัชนีฟันออรามิกแมนดิบูลาร์ไม่มีความแตกต่างอย่างมีนัยสำคัญในผู้ป่วยปกติและผู้ป่วยที่มีภาวะกระดูกพรุนบริเวณกระดูกสันหลัง แต่การตรวจดูการเปลี่ยนแปลงรูปร่างของกระดูกทึบด้านหลังต่อรูปร่างให้ผลแตกต่างอย่างมีนัยสำคัญระหว่างผู้ป่วยปกติ และผู้ป่วยกระดูกพรุน และพบว่าอายุเป็นปัจจัยเสี่ยงที่สำคัญต่อการเกิดภาวะกระดูกพรุน ( $p = .015$ )

### ความแตกต่างของการศึกษาและความแตกต่างของผู้อ่านภาพรังสี (Observer)

การใช้ดัชนีทางภาพรังสีแต่ละตัวอาจให้ความแม่นยำไม่เท่ากัน เนื่องจากมีความแตกต่างกันในแต่ละการศึกษา เช่น มีความแตกต่างกันที่ดัชนีที่ใช้วัด เกณฑ์ที่ใช้เปรียบเทียบซึ่งมีทั้งค่ามวลกระดูก หรือแบบสอบถามประเมินตนเองเกี่ยวกับประวัติกระดูกพรุนหรือประวัติการมีกระดูกแตกหัก แบบประเมินสภาวะช่องปากที่สัมพันธ์กับกระดูกพรุน การกำหนดเกณฑ์ค่าความกว้างหรือความหนาของกระดูกขากรรไกรล่างที่ระบุว่าเป็นกระดูกพรุนอายุของผู้ถูกศึกษา การนำกำลังขยายของภาพมาคำนวณด้วยหรือไม่ และความแตกต่างของประสบการณ์ผู้อ่านภาพรังสี เป็นต้น

การศึกษาของ Persson และคณะ<sup>27</sup> ที่พบว่าความเกี่ยวข้องระหว่างดัชนีคลิเมตติ และแบบประเมินตนเองเกี่ยวกับภาวะกระดูกพรุนมีค่าต่ำ ขณะที่ Arifin และคณะ<sup>6</sup> พบว่าการวัดความหนาของกระดูกทึบขากรรไกรล่างในภาพรังสีฟันออรามิกมีประสิทธิภาพดีกว่าการรอกแบบสอบถามประเมินตนเองถึงภาวะกระดูกพรุน Yasar และคณะ<sup>26</sup> พบว่าไม่มีความแตกต่างอย่างมีนัยสำคัญระหว่างผู้ป่วยปกติกับผู้ป่วยกระดูกพรุน (วินิจฉัยจากแบบสอบถาม) ในการวัดความหนาของกระดูกทึบขากรรไกรล่าง แต่ถ้าใช้ดัชนีคลิเมตติ จะมีความแตกต่างกันอย่างมีนัยสำคัญและในบางการศึกษาเมื่อใช้ร่วมกันหลายตัวก็ให้ผลการศึกษาคีขึ้นหรือใช้ร่วมกับดัชนีชี้วัดอื่น ๆ เช่น การศึกษาของ Devlin และคณะ<sup>22</sup> ใช้ดัชนีทางภาพรังสีร่วมกับแบบสอบถามดัชนีความเสี่ยงของกระดูกพรุน (Osteoporosis index of risk) พบว่าช่วยเพิ่มความสามารถในการวินิจฉัยกระดูกพรุนอย่างมีนัยสำคัญ

Taguchi และคณะ<sup>21</sup> พบว่าไม่มีความแตกต่างอย่างมีนัยสำคัญระหว่างการประเมิน รูปร่างและความหนากระดูกทึบในขากรรไกรล่าง จากภาพรังสีฟันออรามิกและจากแบบสอบถามที่ใช้ประเมินตนเองเกี่ยวกับโรคกระดูกพรุน Bollen และคณะ<sup>13</sup> ศึกษาภาวะกระดูกพรุนโดยเปรียบเทียบการวัดในกระดูกขากรรไกรล่างกับแบบสอบถามประวัติการแตกหักของกระดูก พบว่าผู้ป่วยที่มีประวัติการแตกหักของกระดูกเนื่องจากกระดูกพรุนมีแนวโน้มที่จะมีการบางของกระดูกทึบขากรรไกรล่าง Karayianni และคณะ<sup>28</sup> เปรียบเทียบความถูกต้องในการวินิจฉัยกระดูกพรุนจากภาพรังสีฟันออรามิกและแบบสอบถามในการประเมินความเสี่ยงของการเป็นกระดูกพรุน และพบว่าการใช้แบบสอบถามให้ความถูกต้อง (ROC=0.838) ในการวินิจฉัยโรคกระดูกพรุนมากกว่าการอ่านภาพรังสี (ROC=0.71-0.78) อย่างไรก็ตาม การใช้ร่วมกันระหว่างการอ่านทางภาพรังสีและแบบสอบถามช่วยให้ค่าความไวและความจำเพาะสูงขึ้น Homer และคณะ<sup>20</sup> พบว่าการเปลี่ยนแปลงของรูปร่างกระดูกทึบให้ความสามารถในการวินิจฉัยน้อยกว่าการใช้ดัชนีตรวจกระดูกพรุนทางคลินิกอย่างมีนัยสำคัญทางสถิติ

Devlin และคณะ<sup>7</sup> รายงานความหนากระดูกทึบของกระดูกขากรรไกรล่างที่วัดจากภาพรังสีฟันออรามิก ว่ามีความสัมพันธ์กันอย่างมีนัยสำคัญกับมวลกระดูกบริเวณเชิงกระดูกเขวและกระดูกต้นขาในผู้หญิงคอเคเซียน 74 คน อายุระหว่าง 43-79 ปี และแนะนำว่าหากวัดความหนากระดูกขากรรไกรล่างบริเวณรูข้างคางได้ 3 มม. หรือน้อยกว่า ควรจะส่งผู้ป่วยไปวัดความหนาแน่นมวลกระดูก ขณะที่ Klemetti และคณะ<sup>16</sup> ระบุว่าควรใช้ความหนาของกระดูกทึบที่ 4 มม. เป็นเกณฑ์มาตรฐาน ส่วน White และคณะ<sup>12</sup> ให้ใช้เกณฑ์ที่ 4.5 มม. สำหรับผู้ป่วยที่ไม่มีฟัน Gulsahi และคณะ<sup>29</sup> แนะนำว่าควรใช้ความหนาของกระดูกทึบที่ 3.5 มม.

การวัดจากภาพรังสีฟันออรามิกเกี่ยวข้องกับคุณภาพของภาพรังสีฟันออรามิก ความถูกต้องของการวัดได้รับผลกระทบจากการจัดตำแหน่งผู้ป่วย หากจัดศีรษะผู้ป่วยไม่ถูกต้องจะทำให้ผลต่อการวัด ส่วนการศึกษาโดย Stramotas และคณะ<sup>30</sup> พบว่าหากปรับตำแหน่งศีรษะคลาดเคลื่อนเล็กน้อย ไม่ค่อยส่งผลต่อการวัด อย่างไรก็ตาม ควรรักษาตำแหน่งผู้ป่วยให้ถูกต้องที่สุดเพื่อหลีกเลี่ยงการบิดเบือนของภาพ Batenburg และคณะ<sup>31</sup> พบความแปรปรวนร้อยละ 2.0 ในการวัดโครงสร้างต่าง ๆ ในแนวตั้งขากรรไกรล่างด้านท้าย เมื่อหมุนขากรรไกรล่างไป 40 องศา

Dutra และคณะ<sup>32</sup> พบความสอดคล้องกันในการวัดระยะต่าง ๆ จากกระดูกขากรรไกรหนึ่งและในภาพรังสีฟันออรามิก และรายงานว่าการคำนวณกำลังขยายเป็นสิ่งจำเป็นต่อความ

ถูกต้องในการวัดความหนาของกระดูกทึบที่ขากรรไกรล่างบริเวณรูข้างคางในภาพรังสีฟันออรามิก ขณะที่การศึกษาโดย Devlin และคณะ<sup>7</sup> ศึกษาดัชนีเมเนดัล โกลเนียด และแอนติโกลเนียด และรายงานว่าภาพรังสีฟันออรามิก ให้ความไวและความจำเพาะไม่เหมาะสมในการตรวจวินิจฉัยภาวะมวลกระดูกลดลงหรือโรคกระดูกพรุน ซึ่งอาจเป็นได้ว่าการศึกษานี้ไม่ได้นำกำลังขยายของภาพมาคำนวณด้วย จึงอาจมีข้อผิดพลาดของค่าที่นำมาใช้ศึกษาเปรียบเทียบได้

ในด้านความแตกต่างของผู้อ่าน Devlin และคณะ<sup>22</sup> พบความแตกต่างในการวัดระหว่างผู้เชี่ยวชาญและทันตแพทย์ทั่วไป โดยมีค่าเฉลี่ยความแตกต่างของการวัดระหว่างกลุ่มทั้งสองประมาณ 0.5 มม. ( $p < .001$ ) ขณะที่ Nakamoto และคณะ<sup>10</sup> ศึกษาความสามารถในการอ่านภาพรังสีฟันออรามิกเพื่อวินิจฉัยกระดูกพรุนในผู้อ่านภาพรังสีที่ไม่ผ่านการฝึกอบรมด้านการวัดความหนาของกระดูกทึบมาก่อนและพบความสอดคล้องในการอ่านของผู้อ่านค่อนข้างสูง สำหรับ Taguchi และคณะ<sup>19</sup> ศึกษาความแปรปรวนในการอ่านภาพรังสีฟันออรามิกโดยใช้ทันตแพทย์อาสาสมัครหลายประเทศทั้งทันตแพทย์ทั่วไปและทันตแพทย์เฉพาะทางรังสีวิทยา จำนวน 60 คน อ่านภาพรังสีของผู้ป่วยชาวญี่ปุ่นวัยหมดประจำเดือนจำนวน 100 फिल्म 2 ครั้ง แต่ละครั้งห่างกัน 2 สัปดาห์ พบค่าความไว ความจำเพาะ คุณค่าการทำนายผลบวก (positive predictive value) คุณค่าการทำนายผลลบ (negative predictive value) มีค่าใกล้เคียงกับค่าที่ได้จากแบบสอบถามที่ใช้ประเมินตนเอง (osteoporosis self assessment) (82.5/82.9, 40.2/43.1, 46.7/43.9, 84.0/82.49 ตามลำดับ) และไม่มี ความแตกต่างอย่างมีนัยสำคัญระหว่างการอ่านครั้งที่ 1 และครั้งที่ 2 ของผู้อ่านทั้ง 60 คน จึงยืนยันว่าหลักเกณฑ์การอ่านภาพรังสีฟันออรามิกสามารถนำมาใช้เพื่อตรวจกรองผู้ป่วยโรคกระดูกพรุนได้ทั่วไป

### ปัจจัยที่ส่งผลกระทบต่อภาวะกระดูกพรุน อาจมีผลกระทบต่อค่าที่อ่านได้

มีสิ่งที่น่าสนใจคือดัชนีต่าง ๆ ที่วัดได้อาจให้ผลความถูกต้องน่าเชื่อถือได้ในแต่ละผลการศึกษาดังกล่าว เนื่องจากมีปัจจัยหลายอย่างเข้ามาเกี่ยวข้องกับภาวะกระดูกพรุน เช่น โรคปริทันต์<sup>7</sup> สภาวะช่องปาก ดัชนีมวลกาย สถานการณ์สูญเสียฟันและกระดูกในขากรรไกร อายุที่แตกต่างกัน<sup>26</sup> ควรมีการศึกษาความสัมพันธ์ของดัชนีเหล่านี้ต่ออายุ เพศ และสภาวะช่องปากอย่างจริงจัง

Dutra และคณะ<sup>33</sup> เสนอแนะว่าดัชนีแอนติโกลเนียดอาจ

ไม่เหมาะสมในการใช้เป็นตัวบ่งชี้ภาวะกระดูกพรุน เนื่องจากเพศ อายุ และสถานะของฟันมีความเกี่ยวข้องอย่างมีนัยสำคัญกับดัชนีแอนติโกเนียล โดยดัชนีแอนติโกเนียลในหญิงสูงอายุจะน้อยกว่าอย่างมีนัยสำคัญเมื่อเทียบกับชายสูงอายุ ( $p < .01$ ) ผู้ป่วยไม่มีฟัน มีค่าดัชนีแอนติโกเนียลต่ำกว่าผู้ป่วยที่มีฟันหรือมีฟันบางส่วนอย่างมีนัยสำคัญในทุกกลุ่มอายุ ( $p < .01$ ) และในทางปฏิบัติ การวาดเส้นเพื่อหาตำแหน่งของขอบหน้าของกระดูกเรมาส์ที่เหมาะสมทำได้ยาก และการขาดฐานข้อมูลการศึกษาถึงค่าดัชนีแอนติโกเนียลกับค่ามวลกระดูกของร่างกาย

Kribbs และคณะ<sup>8</sup> ศึกษามวลกระดูกขากรรไกรล่าง และความหนากระดูกทึบที่ตำแหน่งโกนิออนในผู้หญิงปกติที่ไม่ได้มีภาวะกระดูกพรุนจำนวน 50 คน อายุระหว่าง 20-90 ปี พบว่ามวลกระดูกขากรรไกรล่างไม่ได้ลดลงตามอายุอย่างมีนัยสำคัญ แต่ความหนาของกระดูกทึบที่โกนิออนลดลงตามอายุ

Bras และคณะ<sup>14</sup> วัดความหนากระดูกที่โกนิออนในภาพรังสีเพานอราไมกในกลุ่มอายุ 9 กลุ่ม และพบว่ากลุ่มอายุ 60-69 ปี มีความหนาของกระดูกทึบลดลง โดยไม่มีความแตกต่างระหว่างผู้ที่มีฟัน มีฟันบางส่วนหรือไม่มีฟัน Ledgerton และคณะ<sup>34</sup> ประเมินภาพรังสีเพานอราไมก 500 ภาพ ของผู้ป่วยหญิงอายุ 25-74 ปี และแบ่งเป็นกลุ่มตามอายุเป็น 10 กลุ่ม กลุ่มละ 5 ปี โดยประเมินดัชนีหลายตัว เช่น ดัชนีเมนดัลและดัชนีแอนติโกเนียล และความสัมพันธ์ของดัชนีกับอายุ สภาวะฟัน และสถานะทางสังคม พบว่าสภาวะฟันสัมพันธ์กับดัชนีแอนติโกเนียล แต่ไม่มีผลต่อดัชนีเมนดัล ทั้งสองดัชนีมีความสัมพันธ์เชิงลบกับอายุจนกระทั่งอายุ 50 ปีขึ้นไป Taguchi และคณะ<sup>25</sup> ยืนยันว่าไม่ว่าอายุจะมากหรือน้อยสามารถใช้ดัชนีวัดความหนากระดูกทึบและรูปร่างการสึกของกระดูกขากรรไกรล่างในภาพรังสีเพานอราไมกเพื่อหาภาวะกระดูกพรุนในผู้ป่วยได้

สำหรับการวัดในผู้ป่วยโรคทางระบบ การใช้ภาพรังสีเพานอราไมกตรวจดูการสูญเสียกระดูกที่บริเวณ มุมขากรรไกรล่างในผู้ป่วยโรคไตวายเรื้อรัง (chronic renal failure) พบว่ามีความสัมพันธ์กันระหว่างการสูญเสียกระดูกทึบและระดับของรีนัลออสตีโอไตสโทรฟี (renal osteodystrophy) ในผู้ป่วยไตวายเรื้อรัง<sup>14</sup> ขณะที่ Derwis และคณะ<sup>35</sup> ทบทวนวรรณกรรมเกี่ยวกับความสัมพันธ์ระหว่างภาวะกระดูกพรุนในร่างกายและสภาวะในช่องปาก เช่น ภาวะกระดูกพรุนและการสูญเสียกระดูกกระดูกพรุนและโรคปริทันต์ เป็นต้น พบว่าการตรวจทางภาพรังสีเพานอราไมก อาจช่วยให้ทันตแพทย์ค้นพบการมีมวลกระดูกต่ำของผู้ป่วย อย่างไรก็ตาม เขาเสนอให้มีการศึกษาวิจัยเกี่ยวกับความสัมพันธ์ของการสูญเสีย

มวลกระดูกทางระบบและในช่องปากก่อนการใช้ภาพรังสีเพานอราไมกประเมินความเสี่ยงในการเป็นกระดูกพรุน Morita และคณะ<sup>36</sup> พบว่าความหนากระดูกทึบขากรรไกรล่างเกี่ยวข้องอย่างมีนัยสำคัญกับการเพิ่มขึ้นของสารที่แสดงถึงการสร้างกระดูก ( $p = .020$  ในผู้ชาย  $p = .006$  ในผู้หญิง)

มีการศึกษาทางระบาดวิทยาหลายการศึกษาที่ตรวจดูความสัมพันธ์ระหว่างน้ำหนัก ส่วนสูง อายุ ในวัยหมดประจำเดือน เพื่อเป็นตัวทำนายการเกิดกระดูกพรุน แต่ปัจจัยเหล่านี้ไม่ไวพอที่จะคัดกรองผู้ป่วยกระดูกพรุนได้ Horner และคณะ<sup>37</sup> ศึกษาลักษณะทางคลินิกและภาพรังสีของผู้ป่วยหญิงวัยหมดประจำเดือนสุขภาพดีจำนวน 135 คน อายุระหว่าง 45-55 ปี และพบความสัมพันธ์ของกระดูกทึบที่ตำแหน่งรูขี้ค้างคาง (mental index) ที่มีขนาดบางกว่า 3 มม. สัมพันธ์กับมวลกระดูกร่างกายต่ำกว่าปกติ (low skeletal bone mass) ของหญิงวัยหมดประจำเดือน

### ดัชนีที่เหมาะสมในการคัดกรองผู้ป่วยโรคกระดูกพรุน

จากผลการศึกษาต่าง ๆ จะเห็นว่าดัชนีทั้ง 5 ดัชนี มีความเชื่อถือได้ สามารถวัดซ้ำ และสามารถแปลผลภาพรังสีได้ แม้ในกลุ่มทันตแพทย์ที่เป็นผู้แปลผลภาพรังสีต่างกัน อย่างไรก็ตามจากการทบทวนผลการศึกษาต่าง ๆ จะพบว่าดัชนีที่นิยมใช้ศึกษาและมีรายงานผลการศึกษามากที่สุด ได้แก่ ดัชนีเมนดัล และดัชนีคลิเมนต์ อาจเป็นเพราะว่าดัชนีดังกล่าวสามารถตรวจดูได้ง่าย เห็นได้ชัดจากภาพรังสีเพานอราไมก และวิธีการแปลผลไม่ยุ่งยากซับซ้อน สำหรับจะใช้ดัชนีใดนั้น ทันตแพทย์ควรพิจารณาความปรารถนาของผู้ป่วยแต่ละตำแหน่ง เนื่องจากมีผลกระทบของกำลังขยายที่ไม่สม่ำเสมอ เครื่องถ่ายภาพรังสีที่ต่างกัน การจัดทำผู้ป่วย ตลอดจนปัจจัยอื่นที่เกี่ยวข้องกับผู้ป่วย เช่น อายุ โรคประจำตัว ที่มีผลต่อค่าที่อ่านได้

### บทสรุป

มีปัจจัยหลายปัจจัยเกี่ยวข้องกับการมีภาวะกระดูกพรุน มีความพยายามที่จะตรวจคัดกรองผู้ป่วยกระดูกพรุนระยะเริ่มต้นด้วยวิธีต่าง ๆ การตรวจทางภาพรังสีเพานอราไมกเป็นวิธีการหนึ่ง ที่ช่วยให้ทันตแพทย์สามารถคัดกรองผู้ป่วยเบื้องต้นได้ ถึงแม้จะมีความแตกต่างในวิธีการและผลการศึกษาที่ใช้ภาพรังสีเพานอราไมกเป็นแนวทางการตรวจกระดูกพรุน แต่ผลการศึกษาส่วนใหญ่สนับสนุนให้ทันตแพทย์ใช้ประโยชน์จากภาพรังสีเพานอราไมกให้เกิดประโยชน์สูงสุดต่อผู้ป่วยทันตกรรม สรุปได้ว่าการตรวจดู

กระดูกที่ขากรรไกรล่างในภาพรังสีพานอรามิกเป็นวิธีการตรวจคัดกรองภาวะกระดูกพรุนอย่างง่ายในผู้หญิงซึ่งมีมวลกระดูกต่ำที่ไม่เคยได้รับการตรวจวินิจฉัยโรคกระดูกพรุนมาก่อน ให้ความไวและความจำเพาะในการตรวจระดับปานกลางถึงสูงถึงแม้จะเป็นวิธีการที่ง่าย ให้ความสะดวกและมีรายงานความเชื่อถือได้ในหลายการศึกษา แต่ในการใช้ภาพรังสีพานอรามิกดังกล่าวยังคงมีประเด็นที่ต้องใช้ความรอบคอบและระมัดระวังในการแปลผลภาพรังสี ดังนั้น จึงไม่อาจใช้การอ่านภาพรังสีพานอรามิกแทนการตรวจอื่น ๆ ในการวินิจฉัยภาวะกระดูกพรุน แต่สามารถใช้เป็นเครื่องมือตรวจคัดกรองและหรือใช้ร่วมกับการตรวจอื่น ๆ เพื่อการวินิจฉัยภาวะกระดูกพรุนก่อนส่งต่อไปยังแพทย์ผู้เชี่ยวชาญต่อไป

### เอกสารอ้างอิง

1. NIH. Consensus Development Panel. Osteoporosis prevention, diagnosis and therapy *JAMA* 2001;285:785-95.
2. Horner K, Devlin H. The relationships between two indices of mandibular bone quality and bone mineral density measured by dual energy X-ray absorptiometry. *Dentomaxillofac Radiol* 1998;27:17-21.
3. von Womern N, Storm TL, Olgaard K. Bone mineral content by photon absorptiometry of the mandible compared with that of the forearm and lumbar spine. *Calcif Tissue Int* 1988;42:157-61.
4. Bassi F, Procchio M, Fava C, Schierano G, Preti G. Bone density in human dentate and edentulous mandibles using computed tomography. *Clin Oral Implants Res* 1999;10:356-61.
5. Horner K, Devlin H, Alsop C, Hodgkinson M, Adams JE. Mandibular bone mineral density as a predictor of skeletal osteoporosis. *Br J Radiol* 1996;69:1019-25.
6. Arifin AZ, Asano A, Taguchi A, Nakamoto T, Ohtsuka M, Tsuda M, et al. Computer-aided system for measuring the mandibular cortical width on dental panoramic radiographs in identifying postmenopausal women with low bone mineral density. *Osteoporos Int* 2006;17:753-9.
7. Delvin H, Horner K. Mandibular radiomorphometric indices in the diagnosis of reduced skeletal bone mineral density. *Osteoporos Int* 2002;13:373-8.
8. Kribbs P, Chesnut CH 3rd, Ott SM, Kilcoyne RF. Relationship between mandibular and skeletal bone in a population of normal women. *J Prosthet Dent* 1990;63:86-9.
9. Halling A, Persson GR, Berglund J, Johansson O, Renvert S. Comparison between the Klemetti index and heel DXA BMD measurements in the diagnosis of reduced skeletal bone mineral density in the elderly. *Osteoporos Int* 2005;16:999-1003.
10. Nakamoto T, Taguchi A, Ohtsuka M, Sueti Y, Fujita M, Tanimoto K, et al. Dental panoramic radiograph as a tool to detect postmenopausal women with low bone mineral density: untrained general dental practitioners' diagnostic performance. *Osteoporos Int* 2003;14:659-64.
11. Taguchi A, Sanada M, Krall E, Nakamoto T, Ohtsuka M, Sueti Y, et al. Relationship between dental panoramic radiographic findings and biochemical markers of bone turnover. *J Bone Miner Res* 2003;18:1689-94.
12. White SC, Taguchi A, Kao D, Wu S, Service SK, Yoon D, et al. Clinical and panoramic predictors of femur bone mineral density. *Osteoporos Int* 2005;16:339-46.
13. Bollen AM, Taguchi A, Hujoel PP, Hollender LG. Case-control study on self reported osteoporotic fractures and mandibular cortical bone. *Oral Surg Oral Med Oral Pathol Oral Radiol Endod* 2000;90:518-24.
14. Bras J, van Ooij CP, Abraham-Inpijn L, Kusen GJ, Wilmink JM. Radiographic interpretation of the mandibular angular cortex: A diagnostic tool in metabolic bone loss: Part I. Normal state. *Oral Surg Oral Med Oral Pathol* 1982;53:541-5.
15. Horner K, Devlin H. The relationship between mandibular bone mineral density and panoramic radiographic measurements. *J Dent* 1998;26:337-43.
16. Klemetti E, Kolmakov S, Kroger H. Pantomography in assessment of the osteoporosis risk group. *Scand J Dent Res* 1994;102:68-72.
17. Mohajery M, Brooks SL. Oral radiographs in the detection of early signs of osteoporosis. *Oral Surg Oral Med Oral Pathol* 1992;73:112-7.
18. Ledgerton D, Horner K, Devlin H, Worthington H. Radiomorphometric indices of the mandible in a British female population. *Dentomaxillofac Radiol* 1999;28:173-81.
19. Taguchi A, Asano A, Ohtsuka M, Nakamoto T, Sueti Y, Tsuda M, et al. Observer performance in diagnosing osteoporosis by dental panoramic radiographs: results from the osteoporosis screening project in dentistry (OSPD). *Bone* 2008;43:209-13.
20. Devlin H, Karayianni K, Mitsea A, Jacobs R, Lindh C, van der Stelt P, et al. Diagnosing osteoporosis by using dental panoramic radiographs: the OSTEODENT project. *Oral*

- Surg Oral Med Oral Pathol Oral Radiol Endod* 2007; 104:821-8.
21. Taguchi A, Swei Y, Sanada M, Ohtsuka M, Nakamoto T, Sumida H, et al. Validation of dental panoramic radiography measures for identifying postmenopausal women with spinal osteoporosis. *AJR Am J Roentgenol* 2004;183: 1755-60.
  22. Devlin H, Allen P, Graham J, Jacobs R, Nicopoulou-Karayianni K, Lindh C, et al. The role of the dental surgeon in detecting osteoporosis: the OSTEODENT study. *Br Dent J* 2008;204:E16.
  23. Alkurt MT, Peker I, Sanal O. Assessment of repeatability and reproducibility of mental and panoramic mandibular indices on digital panoramic images. *Int Dent J* 2007;57:433-8.
  24. Lee K, Taguchi A, Ishii K, Swei Y, Fujita M, Nakamoto T, et al. Visual assessment of the mandibular cortex on panoramic radiographs to identify postmenopausal women with low bone mineral densities. *Oral Surg Oral Med Oral Pathol Oral Radiol Endod* 2005;100:226-31.
  25. Taguchi A, Tsuda M, Ohtsuka M, Kodama I, Sanada M, Nakamoto T, et al. Use of dental panoramic radiographs in identifying younger postmenopausal women with osteoporosis. *Osteoporos Int* 2006;17:387-94.
  26. Yasar F, Akgunlu F. The differences in panoramic mandibular indices and fractal dimension between patients with and without spinal osteoporosis. *Dentomaxillofac Radiol* 2006;35:1-9.
  27. Persson RE, Hollender LG, Powell LV, MacEntee MI, Wyatt CC, Kiyak HA, Persson GR. Assessment of periodontal conditions and systemic disease in older subjects. I. Focus on osteoporosis. *J Clin Periodontol* 2002;796-802.
  28. Karayianni K, Horner K, Mitsea A, Berkas L, Mastoris M, Jacobs R, et al. Accuracy in osteoporosis diagnosis of a combination of mandibular cortical width measurement on dental panoramic radiographs and a clinical risk index (OSIRIS): the OSTEODENT Project. *Bone* 2007;40:223-9.
  29. Gulsahi A, Ozden S, Cebeci A, Kucuk N, Paksoy C, Genc Y. The relationship between panoramic radiomorphometric indices and the femoral bone mineral density of edentulous patients. *Oral Radiology* 2009;25:47-52.
  30. Stramotas S, Geenty JP, Petocz P, Darendeliler MA. Accuracy of linear and angular measurements on panoramic radiographs taken at various positions in vitro. *Eur J Orthod* 2002;24:43-52.
  31. Batenburg RH, Stellingsma K, Raghoobar GM, Vissink A. Bone height measurements on panoramic radiographs: the effect of shape and position of edentulous mandibles. *Oral Surg Oral Med Oral Pathol Oral Radiol Endod* 1997; 84:430-5.
  32. Dutra V, Susin C, da Costa NP, Veeck EB, Bahlis A, Fernandes Ada R. Measuring cortical thickness on panoramic radiographs: a validation study of the Mental Index. *Oral Surg Oral Med Oral Pathol Oral Radiol Endod* 2007;104:686-91.
  33. Dutra V, Yang J, Devlin H, Susin C. Radiomorphometric indices and their relation to gender, age, and dental status. *Oral Surg Oral Med Oral Pathol Oral Radiol Endod* 2005;99:479-84.
  34. Ledgerton D, Horner K, Devlin H, Worthington H. Panoramic mandibular index as a radiomorphometric tool: an assessment of precision. *Dentomaxillofac Radiol* 1997;26:95-100.
  35. Dervis E. Oral implications of osteoporosis. *Oral Surg Oral Med Oral Pathol Oral Radiol Endod* 2005;100:349-56.
  36. Morita I, Nakagaki H, Taguchi A, Kato K, Murakami T, Tsuboi S, et al. Relationships between mandibular cortical bone measures and biochemical markers of bone turnover in elderly Japanese men and women. *Oral Surg Oral Med Oral Pathol Oral Radiol Endod* 2009;108:777-83.
  37. Horner K, Devlin H, Harvey L. Detecting patients with low skeletal bone mass. *J Dent* 2002;30:171-5.



## Review

# Osteoporosis Detection on Panoramic Radiograph : A Review

### Suwadee Kositbowornchai

Associate Professor

Faculty of Dentistry, Khon Kaen University  
Khon Kaen 40002

Tel: 043-202405 ext. 11154, 11232

Fax: 043-202862

E-mail: suwadee@kku.ac.th

### Abstract

Osteoporosis commonly in postmenopausal women often results in a fracture of their bone. Many patients with no previous diagnosis of osteoporosis had osteoporotic fracture. It is interesting that these women may receive dental treatment from dentists more frequently than visiting medical practitioners for the problem osteoporosis. If a dentist can take the greatest benefit from a panoramic radiograph, osteoporosis may be early detected. Then, the patient could be referred to a medical specialist in order to prevent the complications of osteoporosis. The purposes of this study were to review the role of panoramic radiograph in routine dental treatment for an initial evaluation of osteoporosis and to discuss the reliability and accuracy of reported panoramic indices. The review of literature found that mandibular bone thickness or porosity on panoramic radiograph can be divided into five indices; mental index, panoramic mandibular index, gonial index, antigonial index and Klemetti index. The sensitivity and specificity of these indices for osteoporosis diagnosis ranged from medium to high. These indices were repeatable and effective even in untrained general dental practitioners, and can be used worldwide. However, some studies suggested to use the panoramic radiograph along with other clinical examinations for the diagnosis of osteoporosis because there are several factors affect the diagnosis of osteoporosis including the quality of radiograph. In conclusion, evaluation of mandibular cortical thickness or the shape of inferior cortex of the mandible measured from panoramic radiograph was a simple technique in osteoporosis screening of dental patients, giving the maximum benefit of being radiographed. All indices for detecting osteoporosis on panoramic radiograph are reliable, repeatable, and beneficial for dental patients. Therefore, dentists should be aware of these indices while interpreting panoramic radiographs.

**Key words:** bony index; osteoporosis; panoramic radiograph