ว.ทันต. ปีที่ 62 ฉบับที่ 3 ก.ค.-ก.ย. 2555 **93**

การใช้เครื่องมือกันฟันกระแทกชนิดทำเฉพาะคนในผู้ป่วยเด็กที่มีการกัดลิ้น โดยมีสาเหตุจากการขึ้นตามปกติของฟัน: รายงานผู้ป่วย

สุวอร ภูมิรัตนประพิณ
ทันตแพทย์ กลุ่มงานทันตกรรม
สถาบันสุขภาพเด็กแห่งชาติมหาราชินี
ถนนราชวิถี เขตราชเทวี
กรุงเทพฯ 10400
โทรศัพท์: 02-3548325
อีเมล: suwaon@gmail.com

บทคัดย่อ

การขึ้นตามปกติของฟัน เป็นกระบวนการที่ฟันเริ่มเกิดขึ้นตามลำดับ โดยฟันงอกโผล่ขึ้นพ้นเหงือก การขึ้นของฟันนี้เป็นกระบวนการตามธรรมชาติ ซึ่งส่วนใหญ่มักมีอาการบ้างเล็กน้อย แต่ไม่จำเป็นต้องรับการรักษาใด ๆ การที่เด็กกัดลิ้นตัวเองในขณะนอนหลับ โดยมีสาเหตุเนื่องจากการขึ้นตามปกติของฟันเป็นสภาวะที่พบได้น้อยมาก การกัดลิ้นนี้มีผลรุนแรงทำให้เกิดเป็นแผลเจ็บปวด และมีผลกระทบกระเทือนจิตใจทั้งต่อตัวเด็กเองและผู้ปกครอง แผลนี้ไม่เพียงทำให้เด็กเจ็บปวดแต่ยังเป็นอุปสรรคในการรับประทานอาหารและการนอน บทความนี้เสนอเรื่องของเด็กชายอายุ 1 ปี 3 เดือน ซึ่งทนทุกข์จากแผลบริเวณลิ้นซึ่งเกิดจากการกัดลิ้นผู้ป่วยได้รับการรักษาโดยใช้เครื่องมือกันฟันกระแทกชนิดทำเฉพาะคนแบบประยุกต์ การนำเครื่องมือนี้มาเพื่อปรับให้ใช้ได้ดีในผู้ป่วยซึ่งเป็นเด็กเล็กและการที่ทันตแพทย์ต้องการทำเครื่องมือให้เสร็จภายในครั้งเดียว เพื่อไม่ต้องนัดผู้ป่วยมาใส่เครื่องมือในวันต่อไป จึงมีการประยุกต์วิธีการทำเครื่องมือโดยมีการเลือกวัสดุซึ่งมีใช้อยู่ทั่วไปในคลินิกทันตกรรมคืออัลจิเนทชนิดแข็งตัวเร็วเป็นวัสดุพิมพ์ปากและใช้ถาดพิมพ์ปากสำเร็จรูป ส่วนวัสดุที่ทำเครื่องมือเลือกใช้แผ่นไวนิลชนิดหนาและนิ่ม รวมทั้งมีการใช้ครีมยึดติดฟันเทียมร่วมด้วย ผลสำเร็จของการรักษานี้แสดงให้เห็นตั้งแต่สัปดาห์แรกที่ใส่เครื่องมือ ซึ่งใส่เฉพาะช่วงกลางคืน เพื่อช่วยปกป้องลิ้นและช่วยให้แผลหายเร็วขึ้น เมื่อฟันขึ้นเต็มซี่และแผลที่ลิ้นหายดีแล้ว จึงไม่จำเป็นต้องใส่เครื่องมือ เทคนิคนี้สามารถประยุกต์ใช้ประโยชน์สำหรับผู้ป่วยเด็กเล็กในกรณีอื่นที่คล้ายคลึงกันได้

บทนำ

การขึ้นตามปกติของฟัน (teething) เป็นกระบวนการที่ฟันเริ่มเกิดขึ้นตามลำดับ โดยฟันจะค่อย ๆ งอกโผล่ขึ้นพ้นเหงือก การขึ้นของฟันเหล่านี้เป็นกระบวนการตามธรรมชาติ เด็กส่วนใหญ่อาจมีอาการบ้างเล็กน้อย เช่น น้ำลายไหลออกมามากผิดปกติ เด็กบางคนมีอาการคันเหงือกมักอยากกัดถูบริเวณที่ฟันจะขึ้น หรือมีเหงือกบวมแดงทำให้เด็กอาจมีไข้บ้าง ซึ่งส่วนใหญ่ไม่จำเป็นต้องได้รับการรักษาทางทันตกรรมแต่อย่างใด การกัดลิ้น (tongue biting) ในเด็กอาจเกิดได้จากหลายสาเหตุ เช่น ในเด็กที่มีพัฒนาการช้า (delay development) ในเด็กพิการ (disability) ซึ่งมักเกี่ยวข้องกับกลุ่มอาการต่างๆ เช่น ลีช-ไนเฮน (Lesch-Nyhan)[1-3] โรคเส้นประสาทส่วนปลายอักเสบ (neuropathy)[4-5] ซึ่งทำให้เด็กไม่มีความรู้สึกเจ็บปวด ในเด็กที่เป็นโรคลมชัก (epilepsy)[6] สำหรับกรณีเด็กกัดลิ้นเพราะการขึ้นตามปกติของฟันพบได้น้อยมาก มีรายงานของเด็กฝาแฝดคู่หนึ่งซึ่งพบว่ามีประวัติคนในครอบครัวเคยกัดลิ้นตอนเด็ก[7]

เครื่องมือกันฟันกระแทก (mouthguard) เป็นเครื่องมือทางทันตกรรมชนิดหนึ่งที่ใช้ใส่ในปาก เพื่อป้องกันภยันตรายที่อาจเกิดกับฟัน เช่น การเล่นกีฬาที่มีความเสี่ยง ได้แก่ ชกมวย เบสบอล หรือกิจกรรมใด ๆ ที่มีความเสี่ยงกับการกระแทกบริเวณปาก จากการศึกษาต่าง ๆ ที่ผ่านมาพบว่าการใช้เครื่องมือนี้สามารถลดการบาดเจ็บ (injury) การแตกหักของฟัน (fracture) และการฟกช้ำ (contusion) ของเนื้อเยื่อในช่องปากลงได้อย่างมีนัยสำคัญทางสถิติ[8] เครื่องมือนี้มี 2 ชนิด คือชนิดสำเร็จรูป (preformed mouthguard) ซึ่งหาซื้อได้ตามร้านกีฬาและมีหลายขนาดให้เลือกใช้ แต่มักมีขนาดไม่พอดีกับปาก ส่วนอีกชนิดคือชนิดทำเฉพาะคน (custom- made mouthguard)ซึ่งทันตแพทย์ต้องทำเฉพาะสำหรับแต่ละคนจึงมีขนาดพอดีกับปากของผู้ป่วย ทำให้สวมใส่สบาย ตามปกติการยึดติดของเครื่องมือได้แรงยึดจากฟันและสันเหงือกในปาก เครื่องมือจึงยึดติดแน่นในปากได้ดีหากผู้ป่วยมีฟันครบและสันเหงือกนูน ในกรณีผู้ป่วยเด็กที่ฟันยังขึ้นไม่ครบและสันเหงือกแบนอาจมีปัญหาการหลุดของเครื่องมือได้ จึงต้องมีการเสริมแรงยึดของเครื่องมือด้วยวิธีการต่าง ๆ เพื่อให้เครื่องมือมีประสิทธิภาพมากขึ้น เช่น การใช้ลวดทองเหลือง (brass ligature wire)[9] มัดเครื่องมือติดกับฟันกรามหรือการใช้เฮดเกียร์ (headgear)[10] เป็นเครื่องมือช่วยยึดนอกปาก เป็นต้น

ในบทความนี้ ผู้ป่วยเด็กกัดลิ้นในตอนกลางคืนขณะกำลังนอนหลับจนทำให้เด็กต้องตื่นขึ้นมาร้องไห้ด้วยความเจ็บปวดแทบทุกคืนและแผลบริเวณใต้ลิ้นที่โดนฟันกัดจะมีเลือดออก ทันตแพทย์ได้ประยุกต์ใช้เครื่องมือกันฟันกระแทกชนิดทำเฉพาะคนสำหรับให้ผู้ป่วยเด็กใส่ในตอนกลางคืนเพื่อที่จะปกป้องลิ้นไม่ให้ถูกฟันกัดซ้ำและช่วยให้แผลใต้ลิ้นหายดีขึ้น

รายงานผู้ป่วย

กุมารแพทย์ได้ส่งผู้ป่วยเด็กชายไทย อายุ 1 ปี 3 เดือน มาที่กลุ่มงานทันตกรรม เพื่อปรึกษาเรื่องแผลบริเวณใต้ลิ้น ซึ่งเกิดจากการที่ผู้ป่วยเด็กกัดลิ้นตัวเองในช่วงที่นอนหลับตอนกลางคืน ทันตแพทย์ได้ซักประวัติผู้ป่วยเด็กจากบิดามารดาพบว่า เป็นบุตรคนเดียว เด็กคลอดปกติ สุขภาพโดยทั่วไปแข็งแรงดี ไม่มีประวัติเป็นโรคทางระบบใด ๆ และมีพัฒนาการตามปกติ ไม่มีประวัติการกัดลิ้นของคนในครอบครัวผู้ป่วยเด็กเริ่มมีปัญหากัดลิ้นครั้งแรกเมื่ออายุ 8-9 เดือน ในขณะที่ฟันน้ำนมหน้าล่างซี่ที่หนึ่งด้านขวาและซ้าย (#71, #81) เริ่มโผล่ขึ้นมาในช่องปาก โดยบางคืนเด็กจะกัดลิ้นในขณะนอนหลับ ทำให้บางครั้งตื่นขึ้นมาร้องไห้ แต่เนื่องจากไม่ได้เป็นแผลเจ็บ มีเพียงรอยเล็ก ๆ ที่ลิ้นจึงไม่ได้นำมาพบแพทย์ และเมื่อฟันขึ้นเต็มซี่แล้ว เด็กไม่ได้กัดลิ้นอีกจนกระทั่งในครั้งนี้ เมื่อฟันน้ำนมหน้าล่างซี่ที่สองด้านขวาและซ้าย (#72, #82) เริ่มจะขึ้นโดยเห็นรอยนูนแดงของเหงือกบริเวณนั้นเด็กกลับมามีปัญหาการกัดลิ้นอีก โดยเด็กจะกัดลิ้นขณะนอนหลับกลางคืน ทำให้มีเลือดออก และตกใจตื่นขึ้นร้องไห้ด้วยความเจ็บปวด ทำให้บิดามารดาต้องตื่นขึ้นมาดูแลแทบทุกคืน ในตอนเช้าจะพบว่าหมอนและผ้าปูเตียงเปื้อนเลือด เมื่อกัดซ้ำ ๆ ทุกคืนเป็นเวลาประมาณ 2 สัปดาห์ จึงทำให้เป็นแผลบริเวณใต้ลิ้นตำแหน่งตรงกับฟันน้ำนมหน้าล่างซี่ที่หนึ่งด้านขวาและซ้ายที่ขึ้นเต็มซี่แล้ว แผลนี้ทำให้เด็กเจ็บปวดและมีปัญหาในการรับประทานอาหาร จากการตรวจในช่องปากพบว่ามีฟันในปาก 6 ซี่ โดยมีฟันบน 4 ซี่ คือฟันน้ำนมหน้าบน ซี่ที่หนึ่งและสองด้านขวาและซ้าย (#51, #52, #61, #62) และฟันล่าง 2 ซี่ คือ ฟันน้ำนมหน้าล่างซี่ที่หนึ่งด้านขวาและซ้าย ฟันทุกซี่มีลักษณะรูปร่างเป็นปกติและจากการตรวจปลายฟันแต่ละซี่ไม่แหลมคม สภาพเนื้อเยื่ออ่อนในช่องปากเป็นปกติ ยกเว้นบริเวณใต้ลิ้นตรงตำแหน่งฟันน้ำนมหน้าล่างซี่ที่หนึ่งด้านขวาและซ้ายมีรอยแผลบวมแดง ผู้ป่วยเด็กไม่ให้ความร่วมมือในการกระดกลิ้นให้ดูเนื่องจากเป็นเด็กเล็ก และเจ็บแผล ทำให้การตรวจทำได้ยากและการถ่ายรูปแผลบริเวณใต้ลิ้นจึงได้ภาพที่ไม่ค่อยชัดเจน (รูปที่ 1) มีการประสานงานกันระหว่างแพทย์ ทันตแพทย์ และผู้ปกครอง เพื่อเตรียมความพร้อมโดย

1. ส่งผู้ป่วยเด็กพบอายุรแพทย์ทางประสาทวิทยาเพื่อตรวจวินิจฉัยโรคเพิ่มเติม ซึ่งจากการตรวจร่างกายและตรวจคลื่นไฟฟ้าสมอง (Electro encephalography) พบว่าปกติ

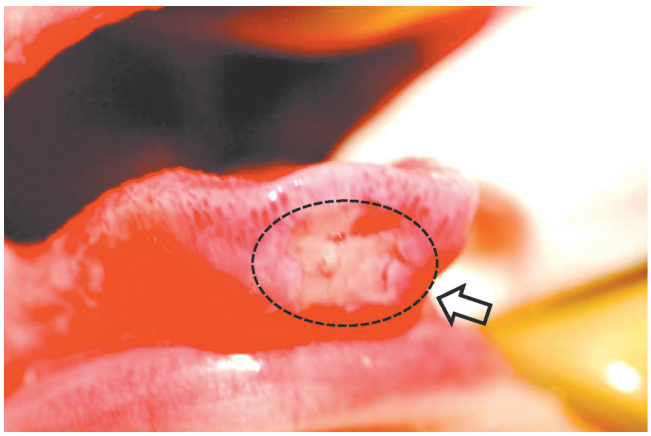

รูปที่ 1 *แผลบริเวณใต้ลิ้น*
Fig. 1 *Ulceration under patient's tongue*

2. ทันตแพทย์อธิบายขั้นตอนการทำเครื่องมือโดยเฉพาะการพิมพ์ปากให้ผู้ปกครองเข้าใจ ในวันที่นัดทำเครื่องมือขอให้งดน้ำและอาหารแก่ผู้ป่วยอย่างน้อย 6 ชั่วโมง ก่อนการพิมพ์ปาก เพื่อลดความเสี่ยงจากการอาเจียนในขณะทำการพิมพ์ปาก เนื่องจากเด็กไม่สามารถให้ความร่วมมือในการอ้าปากให้ทันตแพทย์พิมพ์ปากจะมีการใช้ที่ถ่างปาก (mouth gag) เพื่อช่วยอ้าปากเด็ก นอกจากนี้ในกรณีที่ไม่สามารถพิมพ์ปากเด็กได้ตามปกติ แพทย์อาจต้องใช้ยานอนหลับ (sedation) ร่วมด้วย เพื่อให้เด็กสงบและลดแรงต้านทานลง แต่ในบางกรณีที่ยังไม่สามารถพิมพ์ปากได้แม้ได้ให้ยานอนหลับแล้วจะมีการประสานงานกับวิสัญญีแพทย์เพื่อดมยาสลบและพิมพ์ปากในห้องผ่าตัด

การรักษา

การรักษาผู้ป่วยเด็กกัดลิ้นตัวเองในช่วงที่นอนหลับตอนกลางคืนมีขั้นตอนดังนี้

1. การพิมพ์ปาก (Impression)

1.1 การเตรียมผู้ป่วย ให้มารดาอุ้มผู้ป่วยเด็กนั่งบนเก้าอี้ทำฟันโดยให้แขนมารดาโอบตัวและแขนของผู้ป่วยส่วนขาของมารดาให้หนีบขาของผู้ป่วยไว้ ผู้ช่วยเหลือคนไข้จับศีรษะของผู้ป่วยให้ใบหน้าอยู่ในท่าตรงและนิ่ง

1.2 ทันตแพทย์ใส่ที่ถ่างปากบริเวณมุมปากด้านซ้ายของผู้ป่วย เพื่อเปิดปากผู้ป่วย แล้วเลือกขนาดถาดพิมพ์ปากสำเร็จรูปให้มีขนาดพอเหมาะกับขากรรไกรล่างของผู้ป่วย (รูปที่ 2)

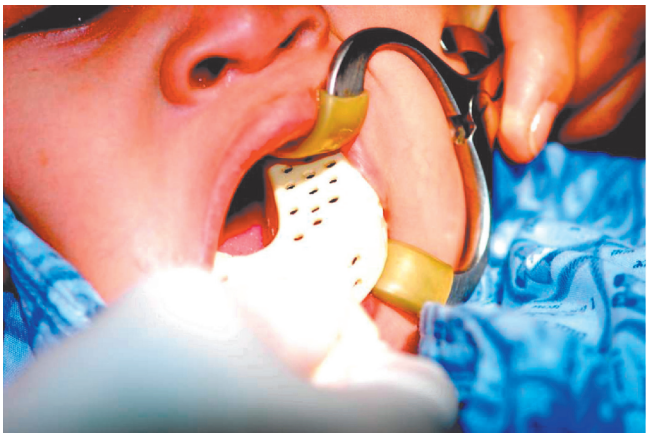

รูปที่ 2 *ใส่ที่ถ่างปากบริเวณมุมปากด้านซ้ายของผู้ป่วยแล้วเลือกขนาดถาดพิมพ์ปากสำเร็จรูป*

Fig. 2 *Put the mouth gag at left angle of mouth and choose tray size*

1.3 ผู้ช่วยทันตแพทย์ ผสมวัสดุพิมพ์ปากคือ อัลจิเนทชนิดที่แข็งตัวเร็ว (fast set alginate)ในสัดส่วนผงและน้ำที่ถูกต้องเพื่อให้ส่วนผสมเข้ากันได้ดี และมีความเหลวที่เหมาะสมเป็นการป้องกันไม่ให้อัลจิเนทส่วนเกินไหลลงคอผู้ป่วยในขณะที่พิมพ์ปาก ผู้ช่วยทันตแพทย์ตักส่วนผสมนี้ใส่ในถาดพิมพ์ปากสำเร็จรูปที่ทันตแพทย์เลือกขนาดแล้ว โดยใส่ปริมาณที่พอดี ไม่มากหรือน้อยเกินไป

1.4 ทันตแพทย์ใส่ถาดพิมพ์ปากที่มีวัสดุพิมพ์ปากเข้าทางมุมปากด้านขวาของผู้ป่วย ในขณะเดียวกันผู้ช่วยทันตแพทย์จะดึงที่ถ่างปากบริเวณมุมปากด้านซ้ายของผู้ป่วยออกในจังหวะที่ทำงานสอดคล้องกัน จึงทำให้พิมพ์ปากผู้ป่วยรายนี้ได้สำเร็จ ไม่ต้องให้ยานอนหลับหรือดมยาสลบ (รูปที่ 3)

รูปที่ 3 *พิมพ์ปากด้วยอัลจิเนทชนิดแข็งตัวเร็ว*

Fig. 3 *Took impression with fast set alginate*

1.5 เมื่อพิมพ์ปากได้ รีบตรวจดูในช่องปากผู้ป่วยหากพบมีเศษหรือส่วนเกินของอัลจิเนท ต้องรีบนำออก โดยต้องมีการเตรียมเครื่องดูดน้ำลายแรงดันสูง (high power suction) ให้พร้อมใช้ เพื่อช่วยในการดูดเศษของอัลจิเนทที่ค้างอยู่ในปาก แล้วจึงตรวจดูรายละเอียดของแบบพิมพ์ฟันว่าครบถ้วนชัดเจน ได้รายละเอียดที่ดีทั้งตัวฟัน เนื้อเยื่ออ่อนบริเวณรอบ ๆ จึงเทแบบพิมพ์ฟันด้วยพลาสเตอร์จัดฟัน (orthodontic plaster)

2. การเตรียมแบบพิมพ์ฟัน นอกจากเตรียมแบบพิมพ์ฟันตามปกติแล้ว ต้องมีการหยอดขี้ผึ้งสี ชมพู (pink wax) บริเวณเหนือขอบฟันน้ำนมหน้าล่างซี่ที่สองด้านขวาและซ้ายที่กำลังโผล่พ้น

เหงือกเพียงเล็กน้อย เพื่อเปิดช่องให้ฟันทั้งสองซี่นี้ขึ้นได้แม้ขณะผู้ป่วยใส่เครื่องมือ (รูปที่ 4)

***รูปที่** 4 การหยอดขี้ผึ้งสีชมพู*
***Fig. 4** Blocked out with pink wax*

3. การทำเครื่องมือ ใช้เครื่องทำให้เกิดความร้อนและสุญญากาศ (vacuum-heat unit) โดยเลือกใช้แผ่นไวนิลสีเหลืองชนิดนิ่ม มีความหนา 3 มม. เลือกสีเหลืองเพื่อให้เห็นสีต่างจากฟัน ทำให้ผู้ปกครองสามารถสังเกตว่าเครื่องมือยังคงอยู่ในช่องปากได้ชัดเจน ควรเจาะรูเล็ก ๆ บนเครื่องมือไว้ร้อยเชือกทำความสะอาดซอกฟัน (dental floss) เพื่อใช้ช่วยดึงเมื่อต้องการถอดเครื่องมือออกจากปากได้ง่าย โดยไม่ต้องใส่มือเข้าไปในปาก เชือกนี้แนะนำให้เปลี่ยนใหม่ทุกวัน

4. การใส่เครื่องมือให้ผู้ป่วย ต้องตรวจดูความพอดีของเครื่องมือ ไม่ให้มีส่วนเกินของเครื่องมือรบกวนหรือกดทับเนื้อเยื่ออ่อนในช่องปาก เครื่องมือชิ้นล่างนี้จะไม่แน่น เนื่องจากมีฟันน้ำนมหน้าล่างเพียงสองซี่ประกอบกับการเคลื่อนไหวของลิ้น ทำให้หลุดง่าย จึงได้ใช้ครีมยึดติดฟันเทียม (denture fixative cream) ปริมาณเล็กน้อยทาบาง ๆ ที่ฐานด้านในของเครื่องมือ 3 จุด (รูปที่ 5) เมื่อใส่เครื่องมือให้เข้าในตำแหน่งที่ถูกต้องให้กดเบา ๆ ค้างไว้สักครู่ ครีมจะไหลแผ่เป็นชั้นบาง ๆ อยู่ระหว่างฐานด้านในของเครื่องมือและเนื้อเยื่อเหงือก ทำให้เกิดแรงยึดติดแน่นจึงทำให้เครื่องมือยึดติดแน่นและไม่หลุดจากปาก ผู้ป่วยยอมรับการใส่เครื่องมืออย่างดีโดยไม่รู้สึกรำคาญ (รูปที่ 6) เครื่องมือนี้จะใส่เฉพาะตอนกลางคืนประมาณ 1 เดือน

5. การสอนวิธีการดูแลรักษา การใส่และถอดเครื่องมือ รวมทั้งวิธีทาครีมยึดติดฟันเทียมให้

***รูปที่** 5 ทาครีมยึดฟันเทียมบาง ๆ ที่ฐานด้านในของเครื่องมือ*
***Fig. 5** Applied thin layer of denture fixative cream at the inner base of the mouthguard*

***รูปที่** 6 เครื่องมือยึดติดแน่นดีในปากผู้ป่วย*
***Fig. 6** The mouthguard had a good retention*

มารดาผู้ป่วย โดยเน้นให้มารดาสังเกตุดูว่าหลังจากใส่เครื่องมือให้ผู้ป่วยแล้ว เครื่องมืออยู่ในตำแหน่งที่ถูกต้องและยึดติดแน่นดี เพื่อป้องกันไม่ให้เครื่องมือหลุดจากปากหรือกดทับเนื้อเยื่อในช่องปาก ในกรณีที่พบมีรอยฉีกขาดของเครื่องมือควรรีบแจ้งให้ทันตแพทย์ทราบเพื่อทำการแก้ไข

6. การนัดตรวจภายหลังการใส่เครื่องมือ

6.1 การนัดตรวจผู้ป่วยและมารดา 1 วัน วันรุ่งขึ้นมารดาได้โทรศัพท์มาแจ้งว่าติดธุระไม่สามารถนำผู้ป่วยมาตรวจได้ แต่บอกว่าผู้ป่วยใส่เครื่องมือได้ดีตลอดคืน ไม่ได้ตื่นขึ้นมาเลย

6.2 การนัดตรวจผู้ป่วยและมารดา 1 สัปดาห์ ทันตแพทย์ได้ตรวจในช่องปากผู้ป่วยพบว่าแผลบริเวณใต้ลิ้นมีขนาดเล็กลงมาก (รูปที่ 7) โดยมารดาให้ข้อมูลว่าผู้ป่วยยังคงใส่เครื่องมือนอนทุกคืน ไม่มีปัญหาใด ๆ

***รูปที่** 7 หลังใส่เครื่องมือ 1 อาทิตย์ แผลบริเวณใต้ลิ้นหายดีขึ้นมาก*
***Fig. 7** After 1 week, the ulceration was healed*

6.3 การนัดตรวจผู้ป่วยและมารดา 1 เดือน หลังการรักษา ทันตแพทย์ได้ตรวจในช่องปากผู้ป่วยพบว่าแผลหายสนิท และฟันน้ำนมหน้าล่างซี่ที่สองด้านขวา และซ้ายขึ้นเต็มซี่ (รูปที่ 8) มารดาบอกว่าผู้ป่วยยังคงใส่เครื่องมือนอนทุกคืน ไม่มีปัญหาใด ๆ และผู้ป่วยไม่ได้กัดลิ้นอีกทันตแพทย์จึงให้ถอดเครื่องมือและนัดดูอาการ

***รูปที่** 8 หลังใส่เครื่องมือ 1 เดือน แผลบริเวณใต้ลิ้นหายสนิทเป็นปกติ*
***Fig. 8** After 1 month, the ulcer was completely healed*

6.4 การนัดตรวจผู้ป่วยและมารดา 2 เดือน หลังการรักษา มารดาโทรศัพท์มาแจ้งว่า ผู้ป่วยไม่ได้ใส่เครื่องมือและไม่ได้กัดลิ้นอีกเลย

6.5 การนัดตรวจผู้ป่วยและมารดา 6 เดือน หลังการรักษา ทันตแพทย์ได้ตรวจในช่องปากผู้ป่วยพบว่า ภายในช่องปากปกติ ผู้ป่วยมีฟันน้ำนมขึ้น 16 ซี่ (รูปที่ 9) จึงทำการนัดตรวจฟันทุก 6 เดือน

***รูปที่** 9 นัดตรวจ 6 เดือน ฟันน้ำนมขึ้น 16 ซี่*
***Fig. 9** Recall 6 months, there were 16 deciduous teeth*

บทวิจารณ์

ผู้ป่วยเด็กรายนี้มีปัญหาจากแผลบริเวณใต้ลิ้นเป็นเวลา 2 สัปดาห์ ผู้ปกครองเคยพาเด็กไปตรวจที่โรงพยาบาลอื่น ได้รับยามาทาแผล แต่แผลยังคงไม่หายเนื่องจากเด็กกัดลิ้นแทบทุกคืน แผลจึงกว้างและลึกขึ้น ทำให้มีเลือดออกเวลาฟันกัดถูกแผล ทั้งครอบครัวต้องตื่นนอนตอนกลางคืนเมื่อเด็กร้องไห้เนื่องจากเจ็บเมื่อฟันกัดโดนแผลที่ลิ้น การรักษาแผลในช่องปากที่เกิดจากฟันกัดมีหลายวิธี เช่น การใช้ยาทาแผล หรือกินยา บางวิธีใช้วิธีการรุนแรงโดยการถอนฟันซี่ที่กัดนั้นออก[2,11-12] บางวิธีใช้เฝือกอะคริลิก (acrylic splint)[13] อย่างเดียวหรือร่วมกับการใช้เฮดเกียร์[10] ซึ่งเป็นเครื่องมือยึดนอกปาก บางวิธีใช้เฝือกอะคริลิกร่วมกับการมัดเครื่องมือติดไว้ที่ขากรรไกรล่างบริเวณระหว่างฟันกรามด้วยลวดทองเหลือง[9] ในบทความนี้ ทันตแพทย์ได้พิจารณาการใช้เครื่องมือ

กันกระแทกชนิดทำเฉพาะคนมาปรับใช้ในกรณีลิ้นป็นแผลจากการกัดซ้ำของฟัน เพื่อช่วยให้แผลหายเร็วขึ้น แต่การรักษาสำหรับผู้ป่วยเด็กรายนี้พบปัญหาหลายประการ คือ

1. ความร่วมมือของผู้ป่วยเด็กในขั้นตอนต่าง ๆ ของงานทันตกรรม เนื่องจากเป็นเด็กเล็กซึ่งมีอายุน้อยมาก คือ 1 ปี 3 เดือน เด็กไม่ให้ความร่วมมือในการอ้าปากอาจเนื่องจากความกลัวและมีความเจ็บปวดแผลอยู่ จึงทำให้เกิดความยุ่งยากในขั้นตอนการพิมพ์ปาก ซึ่งต้องพิมพ์ให้ได้รายละเอียดที่ดีและครบถ้วนเพื่อใช้เทเป็นแบบพิมพ์ฟันซึ่งจะนำไปทำเครื่องมือกันฟันกระแทกชนิดทำเฉพาะคนต่อไปทันตแพทย์จึงใช้ที่ถ่างปากเพื่อช่วยอ้าปากผู้ป่วยในขณะพิมพ์ปาก ซึ่งต้องอาศัยประสบการณ์และความชำนาญร่วมกัน ระหว่างทันตแพทย์และผู้ช่วยทันตแพทย์ในการใส่และถอดที่ถ่างปาก จึงทำให้สามารถพิมพ์ปากผู้ป่วยเด็กเล็กที่ไม่ให้ความร่วมมือได้สำเร็จ โดยในผู้ป่วยเด็กรายนี้ไม่ต้องให้ยานอนหลับหรือดมยาสลบ

2. ในการทำเครื่องมือ ตามปกติมักต้องนัดให้ผู้ป่วยมาอย่างน้อย 2 ครั้ง โดยมาครั้งแรกเพื่อพิมพ์ปาก และนัดอีกครั้งเพื่อใส่เครื่องมือ[7] แต่ในกรณีเด็กเล็กควรมีการประยุกต์ เพื่อให้เด็กได้ใส่เครื่องมือในครั้งเดียว (one-visit appointment) ทันตแพทย์จึงได้ใช้เครื่องทำให้เกิดความร้อน และสูญญากาศ (vacuum-heat unit) เพื่อทำชิ้นเครื่องมือในคลินิกทันตกรรมได้เองลดขั้นตอนการส่งห้องปฏิบัติการทันตกรรม (dental laboratory) ทำให้ลดเวลานัดผู้ป่วยลงสามารถทำเครื่องมือได้เสร็จเพื่อให้ผู้ป่วยได้ใส่เครื่องมือในครั้งเดียว ส่วนวัสดุและอุปกรณ์ที่ใช้ทำชิ้นเครื่องมือเลือกใช้แผ่นไวนิลชนิดนิ่มและมีความหนา 3 มม. ซึ่งเป็นความหนาที่เหมาะสมสำหรับเด็กเล็ก[14] เลือกสีที่มองเห็นชัดเจนเมื่อใส่ในปาก เช่น สีเหลืองหรือสีส้ม นอกจากนี้ ในผู้ป่วยเด็กเล็กควรมีการประยุกต์ เพื่อลดขั้นตอนการทำเครื่องมือโดยการเลือกใช้ถาดพิมพ์ปากชนิดสำเร็จรูป (stock impression tray) ที่มีใช้ทั่วไปในคลินิกทันตกรรม ซึ่งมีหลายขนาดให้เลือก การเลือกใช้ถาดพิมพ์ปากสำเร็จรูปที่เหมาะสมนี้ทำให้ลดขั้นตอนลงสามารถพิมพ์ปากเพียงครั้งเดียวแทนการใช้ถาดพิมพ์ปากเฉพาะคน (individual tray) ซึ่งต้องพิมพ์ปากสองครั้ง ส่วนวัสดุพิมพ์ปากใช้อัลจิเนทชนิดแข็งตัวเร็วแทนซิลิโคน ซึ่งมีราคาแพงกว่า และมีขั้นตอนยุ่งยากในการทำซึ่งต้องพิมพ์ปากสองหนและต้องทำแบบจำลองฟันสองหน[7]

3. ปัญหาการยึดเกาะของเครื่องมือในช่องปาก ปกติเครื่องมือกันฟันกระแทกชนิดทำเฉพาะคน จะได้แรงยึดเกาะจากตัวฟัน และความนูนของสันเหงือก แต่ในขากรรไกรล่างของผู้ป่วยรายนี้มีฟันที่ขึ้นเต็มซี่ในปากเพียงฟันน้ำนมเล็ก ๆ 2 ซี่ คือฟันน้ำนมหน้าล่างซี่ที่หนึ่งด้านขวาและซ้าย ส่วนสันเหงือกบริเวณอื่น ๆ ยังไม่มีฟันขึ้นเลยจึงมีลักษณะสันเหงือกที่ค่อนข้างแบนราบ ทำให้แรงยึดเกาะของเครื่องมือมีน้อยมาก ประกอบกับเครื่องมือที่ใส่เป็นชิ้นล่าง ซึ่งมีการเคลื่อนไหวของลิ้นร่วมด้วย ทำให้ไม่สามารถยึดติดแน่น จึงต้องพิจารณาหาวิธีการที่เหมาะสมเพื่อทำให้เครื่องมือคงอยู่ในปากได้อย่างมีประสิทธิภาพ สำหรับผู้ป่วยรายนี้เพื่อเพิ่มแรงยึดเกาะให้เครื่องมือทันตแพทย์จึงใช้ครีมยึดติดฟันเทียมซึ่งปกติใช้ครีมนี้สำหรับติดฟันเทียมของผู้ใหญ่แต่ในกรณีนี้นำมาปรับใช้กับผู้ป่วยเด็ก โดยใช้ครีมปริมาณเพียงเล็กน้อยและใส่เครื่องมือเฉพาะตอนกลางคืน

การที่จะให้ผู้ป่วยเด็กเล็กยอมรับการใส่เครื่องมือในช่องปากเป็นเรื่องที่ยุ่งยาก จากข้อจำกัดหลายประการ จึงต้องมีการประยุกต์เพื่อให้ได้เครื่องมือที่มีขนาดเล็กพอดีกับปากผู้ป่วย มีน้ำหนักเบาและนิ่ม แต่มีความหนาพอที่จะรับแรงกัดจากฟันได้ดี มีการยึดติดแน่นและสวมใส่สบายเครื่องมือจึงใส่อยู่ในปากได้อย่างมีประสิทธิภาพ ผู้ป่วยรายนี้ได้รับการตรวจภายหลังจากการใส่เครื่องมือสัปดาห์แรกพบว่า แผลหายดีเกือบเป็นปกติและนอนหลับสนิทได้ตลอดคืน ทำให้ผู้ป่วยมีคุณภาพชีวิตที่ดีขึ้นทั้งการนอนและการรับประทานอาหาร ผู้ปกครองเองลดความวิตกกังวลลง ผู้ป่วยใส่เครื่องมือนี้ ประมาณ 1 เดือนจนฟันขึ้นเต็มซี่และแผลที่ลิ้นหายดี จากการนัดติดตามผลการรักษาพบว่า ฟันซี่อื่น ๆ ในช่องปากขึ้นได้ตามปกติ และผู้ป่วยไม่มีการกัดลิ้นอีก

บทสรุป

ผู้ป่วยเด็กชายไทยอายุ 1 ปี 3 เดือน มีปัญหากัดลิ้นตัวเองในขณะนอนหลับตอนกลางคืนจนกระทั่งเป็นแผลบริเวณใต้ลิ้น ซึ่งมีสาเหตุจากการขึ้นตามปกติของฟันน้ำนมหน้าล่างซี่ที่สองด้านขวาและซ้าย ซึ่งเป็นกรณีที่พบได้น้อยมาก แผลนี้ไม่เพียงแต่ทำให้เด็กเจ็บปวด แต่ยังเป็นอุปสรรคในการนอนและการรับประทานอาหาร ทันตแพทย์จึงประยุกต์การใช้เครื่องมือกันฟันกระแทกชนิดทำเฉพาะคนมาปรับใช้ในผู้ป่วยเด็กเล็ก รวมทั้งได้ประยุกต์วิธีทำเครื่องมือด้วยการใช้วัสดุอุปกรณ์ที่มีใช้งานในคลินิกทันตกรรมทั่วไป เพื่อความสะดวกรวดเร็ว ลดขั้นตอนที่ต้องเสียเวลาส่งงานไปทำต่อที่ห้องปฏิบัติการทำให้ผู้ป่วยและผู้ปกครองไม่ต้องเสียเวลามาใส่เครื่องมือในวันอื่นอีก ผลสำเร็จของการรักษานี้อยู่ที่ความร่วมมือของทีมงานทั้งแพทย์ ทันตแพทย์ ผู้ช่วยทันตแพทย์ และผู้ปกครอง ผู้ป่วยจึงได้รับการแก้ไขที่ถูกต้องและรวดเร็ว การประยุกต์ใช้เครื่องมือกันฟันกระแทกชนิดทำเฉพาะคนและการประยุกต์วิธีทำ

เครื่องมือในผู้ป่วยรายนี้คงเป็นแนวทางในการใช้เครื่องมือนี้สำหรับผู้ป่วยเด็กเล็กในกรณีอื่นที่คล้ายคลึงกันได้

กิตติกรรมประกาศ

ขอขอบคุณ นายแพทย์สมจิต ศรีอุดมขจร งานประสาทวิทยา กลุ่มงานกุมารเวชศาสตร์ สถาบันสุขภาพเด็กแห่งชาติมหาราชินี ที่ได้ให้คำแนะนำและคำปรึกษา ขอขอบคุณ นายแพทย์รังสรรค์ นิรมิษ และทันตแพทย์หญิงเบญจมาศ เรียงสุวรรณ ที่ได้ให้คำปรึกษา อ่านแก้ไขบทความ

เอกสารอ้างอิง

1. Sugahara T, Mishima K, Mori Y. Lesch-Nyhan syndrome: successful prevention of lower lip ulceration caused by self-mutilation by use of mouth guard. ***Int J Oral Maxillofac Surg*** 1994;23:37-8.
2. Cauwels RG, Martens LC. Self-mutilation behaviour in Lesch-Nyhan syndrome. ***J Oral Pathol Med*** 2005;34:573-5.
3. Evans J, Sirikumara M, Gregory M. Lesch-Nyhan syndrome and the lower lip guard. ***Oral Surg Oral Med Oral Pathol*** 1993;76:437-40.
4. Mass E, Gadoth N. Oro-dental self-mutilation in familial dysautonomia. ***J Oral Pathol Med*** 1994;23:273-6.
5. Hallett KB. Neuropathological chewing: a dental management protocol and treatment appliances for pediatric patients . ***Spec Care Dentist*** 1994;14:61-4.
6. Kumar S. Tongue biting and epilepsy. ***Indian Pediatr*** 2005;42:296.
7. Suchak A, Mars M. Case report: A unique presentation of severe tongue biting in 10 month-old twins with a novel approach to management. ***Euro Arch Paediatr Dent*** 2010;11:149-50.
8. Warunek SP, Willison BD. In-office custom mouthguard fabrication. ***J Clin Orthod*** 1993;27:570-3.
9. Finger ST, Duperon DF. The management of self-inflicted oral trauma secondary to encephalitis: a clinical report. ***ASDC J Dent Child*** 1991;58:60-3.
10. Chen LR, Liu JF. Successful treatment of self-inflicted oral mutilation using an acrylic splint retained by a head gear. ***Pediatr Dent*** 1996;18:408-10.
11. Romer M, Dougherty N, Fruchter M. Alternative therapies in the treatment of oral self-injurious behavior: a case report. ***Spec Care Dentist*** 1998;18:66-9.
12. Butler J, Fleming P, Webb D. Congenital insensitivity to pain--review and report of a case with dental implications. ***Oral Surg Oral Med Oral Pathol Oral Radiol Endod*** 2006;101:58-62.
13. Kiat-Amnuay S, Koh SH, Powner DJ. An occlusal guard for preventing and treating self-inflicted tongue trauma in a comatose patient: a clinical report. ***J Prosthet Dent*** 2008;99:421-4.
14. Almeida D, da Costa KN, Castro Rde A, Almeida ML, Vianna R, Antonio AG. Self-inflicted oral injury in an infant with transverse myelitis. ***Spec Care Dentist*** 2009;29:254-8.

Original Article

Use of Custom-Made Mouthguard in a Child with Tongue Biting Caused by Teething: A Case Report

Suwaon Phumratprapin
Dentist
Dental Department
Queen Sirikit National Institue of Child Health
Rajvithi Road, Rajthavee, Bangkok 10400
Tel: 02-3548325
E-mail: suwaon@gmail.com

Abstract

Teething is the process by which an infant's first tooth sequentially appears by emerging through the gums. It is a natural process that generally causes some discomfort and requiring no medical intervention. Tongue biting during sleeping caused by teething is a rare condition. However, in unusually severe cases, it can result in extensive and painful ulceration causing considerable distress for both the child and his/her parents. The ulceration not only induces pain but also interferes feeding and sleeping. Herein we report a case of extensive ulceration due to tongue biting in a one year and three month-old boy who was successfully treated with the modified custom–made mouthguard. To construct the appliance in one visit appointment and apply it in a young infant, we chose the alginate fast-set impression and stock tray commonly used in a dental unit. The appliance was made from soft, thick vinyl. The denture fixation cream was also employed during the procedure. This mouthguard was used only during nighttime to protect the tongue and facilitate healing. The treatment outcome indicated significant improvement within the first week after the intervention. Once the teeth pop up and the ulcerations disappear, the mouthguard is no longer needed. This technique may be applied to other relatively similar conditions affecting young children.

Key words: mouthguard; teething; tongue biting